❖个案报道

Ultrasonic diagnosis of right uterine artery pseudoaneurysm after uterine artery embolization：Case report

超声诊断子宫动脉栓塞后右侧子宫动脉假性动脉瘤 1 例

龙　泉，戴青里*，郭宝芝，廖道佳

（大理大学第一附属医院超声科，云南 大理　671000）

［**Keywords**］ aneurysm，false；uterine artery；ultrasonography　［**关键词**］ 动脉瘤，假性；子宫动脉；超声检查

DOI：10.13929/j.issn.1003-3289.2025.12.036

［**中图分类号**］ R711.74；R445.1　［**文献标识码**］ B　［**文章编号**］ 1003-3289(2025)12-2096-02

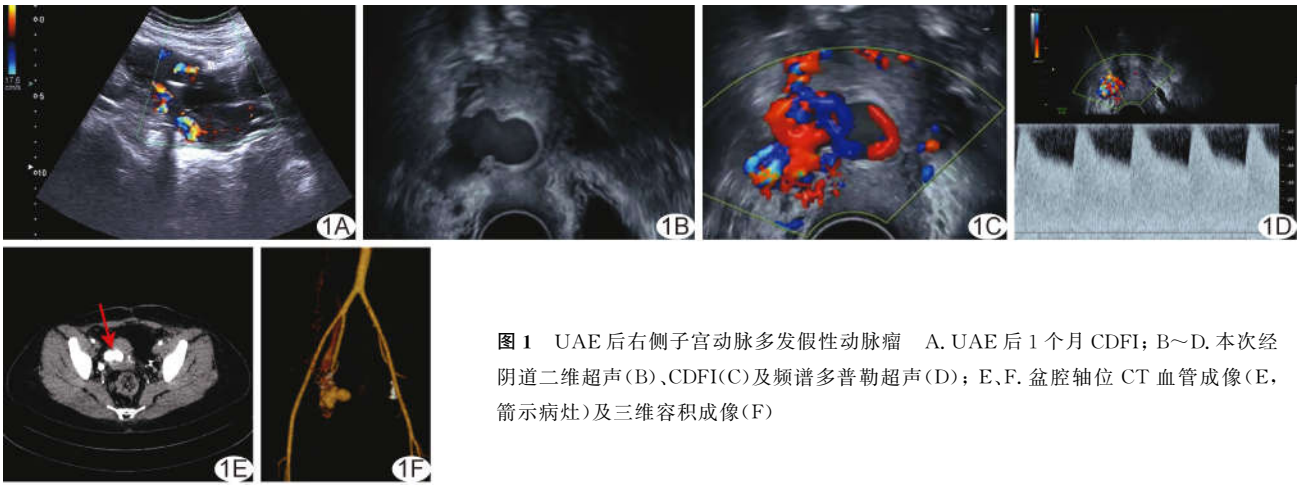

图 1　UAE 后右侧子宫动脉多发假性动脉瘤　A. UAE 后 1 个月 CDFI；B～D. 本次经阴道二维超声(B)、CDFI(C)及频谱多普勒超声(D)；E、F. 盆腔轴位 CT 血管成像(E，箭示病灶)及三维容积成像(F)

患者女，26 岁，阴道不规则出血 2 周余，流出物为鲜血，总量约 500 ml，伴腹痛、出冷汗；既往孕 3 产 3，其中剖宫产 2 次，2 个月前于本院引产清宫后发生大出血而接受行子宫动脉栓塞(uterine artery embolization，UAE)，1 个月前超声显示子宫下段剖宫产切口处 29.1 mm×24.2 mm 囊实性包块，形状欠规则、边界欠清、内见钙化强回声，CDFI 于包块内未见明显血流信号(图 1A)，超声提示子宫下段血肿，予保守治疗。查体：贫血貌，下腹部见陈旧瘢痕，下腹轻压痛、未触及明显肿物。实验室检查：血红蛋白 71 g/L，人绒毛膜促性腺激素＜0.20 IU/L。经阴道超声：子宫峡部右侧 37.1 mm×23.1 mm 囊性不规则暗区、内见涌动的云雾样回声(图 1B)，CDFI 探及与右侧子宫动脉联系紧密的红蓝相间血流信号(图 1C)，为高速低阻动脉型血流频谱(图 1D)；诊断为右侧子宫动脉假性动脉瘤(uterine artery pseudoaneurysm，UAP)。盆腔 CT 血管成像：动脉期子宫内见异常强化血管团(图 1E)，三维容积成像示其起源于右侧子宫动脉(图 1F)，诊断为右侧多发 UAP。予保守治疗，期间突发阴道持续大出血，乃行全子宫切除术；术中见剖宫产瘢痕处直径约 3 cm椭圆形占位，呈黑紫色、质脆、伴活动性出血。临床综合诊断：UAE 后，右侧多发 UAP。本例报道通过医院伦理委员会批准(DFY20251030001)。

讨论　UAP 指创伤、医源性操作等致子宫动脉破裂，血液外渗后被周围组织包绕而形成的与动脉管腔相通的搏动性血肿，较为罕见；超声对筛查及早期诊断 UAP 具有关键作用。UAP 典型二维超声表现为与动脉相通的无回声囊腔，内见涌

［**基金项目**］大理州(市)科技计划项目重点研发计划(20242903B030016)。

［**第一作者**］龙泉(1994—)，女(哈尼族)，云南普洱人，在读硕士，医师。E-mail：longquan121518@sina.com

［**通信作者**］戴青里，大理大学第一附属医院超声科，671000。E-mail：2652281392@qq.com

［**收稿日期**］2025-05-29　［**修回日期**］2025-10-30

动的云雾样回声；CDFI 可见囊腔内漩涡状红蓝相间的血流信号，呈“太极图”样改变，即“阴阳征”；破口处多为双向血流频谱，瘤体较大、血流分流明显时可呈高速低阻动脉型频谱。UAP 需与子宫动静脉瘘、宫颈囊肿等疾病相鉴别。基于超声表现、结合病史有利于明确诊断。

利益冲突：全体作者声明无利益冲突。

作者贡献：龙泉撰写和修改文章；戴青里指导、修改和审阅文章、经费支持；郭宝芝和廖道佳图像分析。

Ultrasonic diagnosis of congenital prepubic sinus rupture leading to abdominal wall abscess：Case report

超声诊断先天性耻骨前窦道破溃形成腹壁脓肿 1 例

舒　欣，付曼丽

［华中科技大学同济医学院附属武汉儿童医院（武汉市妇幼保健院）超声医学科，湖北 武汉　430015］

［**Keywords**］ perineum；sinus；ultrasonography　［**关键词**］ 会阴部；窦道；超声检查

DOI：10.13929/j.issn.1003-3289.2025.12.037

［**中图分类号**］ R726.9；R445.1　［**文献标识码**］ B　［**文章编号**］ 1003-3289(2025)12-2097-01

女性患儿，8 岁 3 个月，出生后即发现会阴部窦口，7 日前该窦口局部流脓、下腹部可触及鸡蛋大小肿物。查体：下腹部皮温及皮肤颜色正常，肌肉稍紧张，并扪及鸡蛋大小肿物，质软、有波动感、活动度欠佳、伴压痛；会阴部直径约 3 mm 窦口（图 1A），局部稍肿胀。实验室检查：C 反应蛋白 4.5 mg/L，血小板计数 512×10^9/L，血小板压积 0.51%。腹盆部超声：耻骨上方脂肪层深面至浅肌层 5.2 cm×2.4 cm×4.7 cm 混合回声团，边界不清，深面见管样低回声与之相通（图 1B），向上追踪发现管样低回声逐渐变细、消失；阴阜上方见细小管样“Z”字形结构自皮肤延伸至耻骨处（图 1C），似与上述管样低回声下极相连；上述混合回声团及 2 处管样结构均未见与膀胱明确相通，膀胱顶部脐尿管残迹处未见明显异常；CDFI 于混合回声团内实性部分见少许血流信号，于 2 处管样结构内未见明显血流信号。腹盆部 CT：下腹壁肌间隙 35 mm×22 mm×47 mm 片状低密度，边缘模糊，周围见模糊斑片状渗出。影像学提示：耻骨上方窦道感染、局部破溃形成脓肿可能。行腹壁脓肿切开引流术，术中抽出约 8 ml 灰褐色黏稠脓液，诊断为先天性耻骨前窦道（congenital prepubic sinus，CPS）。临床最终诊断：CPS 破溃形成腹壁脓肿。本例报道经医院伦理委员会批准（2022R105-E03）。

图 1　先天性耻骨前窦道破溃形成腹壁脓肿　A. 会阴部窦口（箭）；B、C. 声像图示混合回声团与管样低回声相通（B，箭）和“Z”字形管样结构（C，箭）

讨论　CPS 是罕见先天性畸形，表现为开口于耻骨上皮肤近阴茎/阴蒂根部处窦道延伸至膀胱或脐尿管前壁，一般不与泌尿生殖系统相通；目前多认为其源于前腹壁闭合异常或尿道背侧重复变异；既往报道病例多为男性，超声主要表现为窦道样回声自耻骨前区皮肤处延伸至膀胱前壁；本例为女性患儿，超声表现与之基本相符，并见窦道感染破溃形成脓肿。本病主要应与脐尿管畸形相鉴别：本例超声显示窦道开口位于耻骨联合前上方正中线处、走行于腹壁内，与脐部及膀胱均不相通，且沿脐尿管走行区多切面扫查均未见异常结构，故可排除脐尿管畸形。

利益冲突：全体作者声明无利益冲突。

作者贡献：舒欣撰写和修改文章；付曼丽指导、修改文章。

［**第一作者**］舒欣（1998—），女，湖北武汉人，硕士，医师。E-mail：sx2016129236@163.com

［**收稿日期**］2025-04-30　［**修回日期**］2025-11-14