❖胸部影像学

Spectral CT plain multi-parameter imaging in differentiating pathological subtypes of pure ground glass opacity lung adenocarcinoma

WU Weijie，*YUE Songwei**，*LYU Peijie*，*WANG Huixia*，*LYU Dongbo*，*GAO Jianbo*
(*Department of Radiology*，*the First Affiliated Hospital of Zhengzhou University*，*Zhengzhou* 450052，*China*)

[**Abstract**]　**Objective**　To explore the value of spectral CT plain multi-parameter imaging in judging pathological subtypes of lung adenocarcinoma with pure ground glass nodule (pGGN). **Methods**　Forty-five patients with pathological confirmed lung adenocarcinoma manifested as pGGN on spectral plain CT scan images were included and divided into group A (non IAC group, including 9 patients of situ adenocarcinoma [AIS] and 12 of microinvasive adenocarcinoma [MIA]) and group B (invasive adenocarcinoma group, including 24 IAC patients). Monochromatic images at 70 keV with 40% adaptive statistical iterative reconstruction V (ASIR-V) were reconstructed and qualitative analyzed, including the lobulated sign, burr sign, vacuole sign, air bronchial sign as well as pleural indentation sign and abnormal vascular sign. Quantitative parameters, including CT values on monochromatic images raining from 40 keV to 140 keV, water concentration (WC), effective atomic number (Eff-Z) and spectral curve slope of k1—k3 (represent the slope of 40—70 keV, 70—100 keV, 100—140 keV respectively) were obtained and compared between 2 groups. **Results**　The occurrence rate of abnormal vascular sign in group B was higher than that in group A ($P<0.05$), but there was no significant difference of lobulated sign, burr sign, air bronchial sign, vacuole sign nor pleural indentation sign between 2 groups (all $P>0.05$). The k1 in group B was lower than that in group A ($P<0.05$), but there was no significant difference of k2, k3 between groups (both $P>0.05$). The WC of group B was higher than that of group A ($P<0.05$), but there was no significant difference of Eff-Z between groups ($P>0.05$). **Conclusion**　Spectral CT plain multi-parameter imaging can provide a variety of quantitative parameters based on the morphological features of pGGN and more diagnostic information than routine CT, which is helpful to judging pathological subtypes of lung adenocarcinoma manifested as pGGN.

[**Keywords**]　lung neoplasms; adenocarcinoma; carcinoma in situ; tomography, X-ray computed; ground-glass opacity
DOI：10.13929/j.issn.1003-3289.2020.06.000

能谱 CT 平扫多参数成像判断纯磨玻璃密度肺腺癌病理亚型

武卫杰，岳松伟*，吕培杰，王会霞，吕东博，高剑波
(郑州大学第一附属医院放射科，河南 郑州　450052)

[**摘　要**]　**目的**　探讨能谱 CT 平扫多参数成像判断纯磨玻璃密度结节(pGGN)肺腺癌病理亚型的价值。**方法**　回顾性分析 45 例接受能谱 CT 平扫并经病理证实的 pGGN 肺腺癌，将其分为 A 组[非 IAC 组，21 例，包括 9 例原位腺癌(AIS)和 12 例微浸润腺癌(MIA))和 B 组[浸润性腺癌(IAC)组，24 例]。基于联合 40%自适应统计迭代重建(ASIR-V)技术重建

[**第一作者**] 武卫杰(1992—)，女，河南周口人，在读硕士。研究方向：胸部影像学。E-mail：1195653583@qq.com
[**通信作者**] 岳松伟，郑州大学第一附属医院放射科，450052。E-mail：ysw197281@sina.com
[**收稿日期**] 2019-08-09　　[**修回日期**] 2019-10-17

的 70 keV 单能水平图像评估 pGGN 的 CT 征象，包括分叶征、毛刺征、空泡征、空气支气管征及胸膜凹陷征和异常血管征；获取定量分析成像参数，包括 40～140 keV 单能量 CT 值、水基值（WC）、有效原子序数（Eff-Z）及能谱曲线斜率 k1～k3（分别为 40～70 keV、70～100 keV、100～140 keV 段能谱曲线斜率）。**结果**　B 组异常血管征出现率高于 A 组（$P<0.05$）。组间分叶征、毛刺征、空气支气管征、空泡征及胸膜凹陷征差异均无统计学意义（P 均＞0.05）。B 组 k1 低于 A 组（$P<0.05$），而组间 k2、k3 差异均无统计学意义（P 均＞0.05）。B 组 WC 高于 A 组（$P<0.05$），但 2 组间 Eff-Z 差异无统计学意义（$P>0.05$）。**结论**　能谱 CT 平扫多参数成像可在显示 pGGN 形态学表现的基础上提供多种定量参数和较常规 CT 更多的诊断信息，有助于判断 pGGN 肺腺癌的病理亚型。

［**关键词**］　肺肿瘤；腺癌；癌，原位；体层摄影术，X 线计算机；磨玻璃影

［**中图分类号**］　R734.2；R814.42　［**文献标识码**］　A　　［**文章编号**］　1003-3289(2020)06-0000-00

纯磨玻璃结节（pure ground-glass nodule，pGGN）是指不含实性成分、肺窗密度轻度增高且不掩盖其内走行的血管及支气管影的一类肺结节，病理学上多为早期肺腺癌或癌前病变，包括不典型腺瘤样增生（atypical adenomatous hyperplasia，AAH）、原位腺癌（adenocarcinoma in situ，AIS）及微浸润性腺癌（minimally invasive adenocarcinoma，MIA），但可为浸润性腺癌（invasive adenocarcinoma，IAC）[1]。临床对于 AAH、AIS 及 MIA 多采取肺段或楔形切除术，对 IAC 则采取肺叶切除术进行治疗[2-4]，故术前准确判断肺 pGGN 病理亚型对于临床采取合理治疗方案具有重大意义。pGGN 早期形态学特征不典型，而常规 CT 检查价值有限。能谱 CT 平扫可实现多参数成像，提供更多诊断信息，但目前国内外鲜有针对其是否有助于提高对于不同病理亚型 pGGN 肺腺癌鉴别诊断能力的研究报道。本研究探讨能谱 CT 平扫多参数成像对判断 pGGN 肺腺癌病理亚型的价值，以期为个体化方案的制定提供理论指导。

1　资料与方法

1.1　一般资料　回顾性分析 2018 年 1 月—2019 年 5 月 110 例经病理确诊、胸部 CT 表现为 pGGN 的肺腺癌患者。纳入标准：①病理证实为肺腺癌，病理报告完整；②术前接受能谱 CT 扫描检查。排除标准：①CT 图像有严重伪影，影响图像质量，导致病灶不易观察和测量；②肺内多发磨玻璃结节（ground-glass nodule，GGN），或混合磨玻璃结节（mixed GGN，mGGN）。最终纳入 45 例，男 20 例，女 25 例，年龄 23～72 岁，平均（55.6±8.4）岁；分为 A 组（非 IAC 组，21 例，其中 AIS 9 例、MIA 12 例）和 B 组（IAC 组，24 例，包括腺泡为主型 6 例、贴壁为主型 10 例及乳头为主型 8 例）。

1.2　仪器与方法　采用 GE Revolution CT 机，以 GSI Assist 扫描模式行胸部能谱平扫，参数：80/140 kVp 瞬时切换，智能匹配管电流水平技术（200～500 mAs），噪声指数均为 13 HU，探测器宽度 80 mm，旋转速度 0.5 s/rot，扫描层厚和层间距均为 5 mm，螺距 0.992∶1，扫描范围自胸廓入口处至肺底层面。扫描结束后采用 40% 自适应统计迭代重建（adaptive statistical iterative reconstruction V，ASIR-V）技术重建 70 keV 单能图像，重建层厚及层间距均为 1.25 mm。

1.3　图像分析　将所有图像导入 GE HealthCare ADW 4.7 工作站进行分析及测量。

1.3.1　分析结节 CT 征象　由 2 名具有 10 年以上胸部影像学诊断经验的放射科医师基于联合 40% ASIR-V 技术重建的 70 keV 单能水平图像评估结节的 CT 征象，主要包括结节的分叶征、毛刺征、空泡征、空气支气管征以及胸膜凹陷征和异常血管征，意见不一时经协商得出最终意见。

1.3.2　测量能谱 CT 平扫定量参数　使用 GSI-Viewer 软件对平扫图像进行分析。于 pGGN 最大层面及上下共 3 个层面邻近避开血管、支气管及气泡成分放置相同大小的圆形或椭圆形 ROI，使其大于病灶横截面积的 1/2，取平均值，获得病灶 40～140 keV 单能量 CT 值（间隔 10 keV）、水基值（water concentration，WC）及有效原子序数（effective atomic number，Eff-Z）。计算 40～70、70～100 及 100～140 keV 各能量区间的能谱曲线斜率（k1～k3），计算公式分别为：$k1=(HU_{40keV}-HU_{70keV})/(70-40)$，$k2=(HU_{70\ keV}-HU_{100\ keV})/(100-70)$，$k3=(HU_{100\ keV}-HU_{140\ keV})/(140-100)$。

1.4　统计学分析　采用 SPSS 22.0 统计分析软件。以 $\bar{x}\pm s$ 表示符合正态分布的计量资料，2 组间比较采用独立样本 t 检验；以中位数（上下四分位数）表示非正态分布的计量资料，2 组间比较采用 *Mann-Whitney U* 检验。计数资料 2 组间比较采用 χ^2 检验。$P<0.05$ 为差异有统计学意义。

2　结果

2.1　CT 征象　B 组异常血管征出现率高于 A 组（P

<0.05）。2 组间分叶征、毛刺征、空气支气管征、空泡征、胸膜凹陷征差异无统计学意义（P 均>0.05）。见表 1。

2.2　能谱 CT 平扫定量参数　B 组 40～140 keV 单能量 CT 值均高于 A 组（P 均<0.01），见表 2。B 组 k1 低于 A 组（P<0.05），组间 k2、k3 差异均无统计学意义（P 均>0.05）。B 组 WC 高于 A 组（P<0.05），组间 Eff-Z 差异无统计学意义（P>0.05）。见表 3、图 1～2。

表 1　基于重建 70 keV 单能水平图像 2 组病灶 CT 征象比较（个）

组别	分叶征	毛刺征	胸膜凹陷征	空气支气管征	异常血管征	空泡征
A 组（n=21）	7	5	8	9	5	4
B 组（n=24）	13	9	11	12	13	8
χ^2 值	1.96	0.97	0.27	0.23	4.30	1.16
P 值	0.16	0.32	0.60	0.63	0.03	0.28

表 2　2 组病灶不同 keV 单能量 CT 值比较（HU）

组别	40 keV	50 keV	60 keV	70 keV	80 keV	90 keV
A 组（n=21）	−608.98（−627.46，−543.54）	−624.30（−642.30，−578.98）	−630.54（−659.73，−601.67）	−628.10±77.45	−633.13±76.52	−636.48±75.97
B 组（n=24）	−532.06（−572.31，−436.25）	−546.36（−584.31，−446.48）	−552.25（−598.02，−452.90）	−534.00±105.75	−537.82±105.48	−540.35±105.34
t/Z 值	−3.02	−3.25	−3.34	−3.36	−3.49	−3.54
P 值	<0.01	<0.01	<0.01	<0.01	<0.01	<0.01

组别	100 keV	110 keV	120 keV	130 keV	140 keV
A 组（n=21）	−638.81±75.65	−640.41±75.40	−641.50±75.24	−642.45±75.14	−643.14±75.05
B 组（n=24）	−542.11±105.22	−543.34±105.16	−544.16±105.11	−544.87±105.07	−545.40±105.06
t/Z 值	−3.57	−3.58	−3.60	−3.61	−3.62
P 值	<0.01	<0.01	<0.01	<0.01	<0.01

表 3　2 组病灶能谱曲线斜率、WC 及 Eff-Z 比较

组别	k1	k2	k3	WC	Eff−Z
A 组（n=21）	1.53（0.75，2.24）	0.35（0.17，0.53）	0.14（0.07，0.20）	347.35±80.04	0.00（0.00，0.26）
B 组（n=24）	0.87（0.70，1.25）	0.22（0.18，0.32）	0.08（0.06，0.13）	451.55±104.93	0.00（0.00，1.25）
Z/t 值	−0.82	−2.20	−0.75	−0.72	−3.70*
P 值	0.02	0.45	0.46	<0.01	0.41

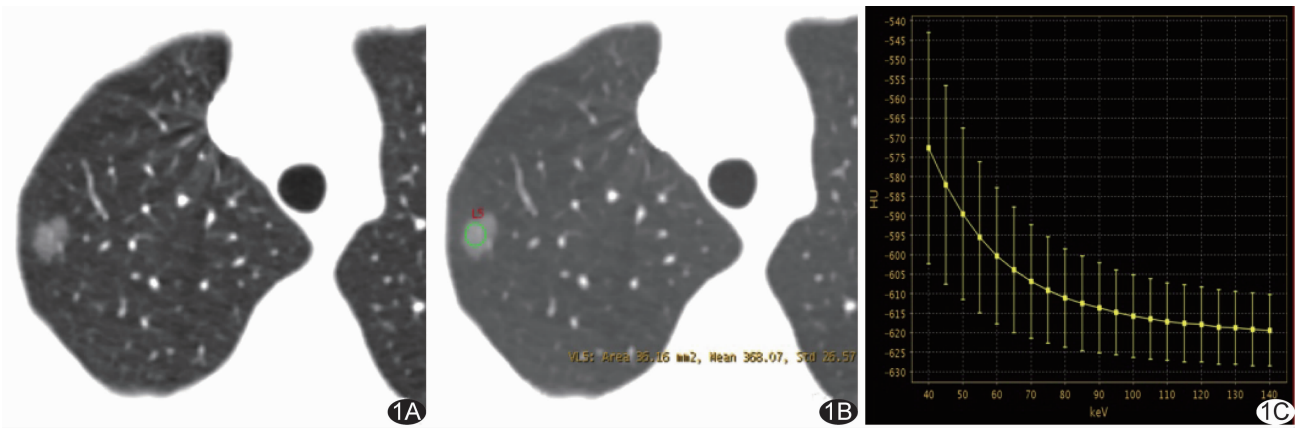

图 1　患者女，41 岁，右肺上叶 MIA　A. 能谱 CT 重建 70 keV 单能图像示右肺上叶 pGGN，未见明确分叶征、毛刺征、空泡征、空气支气管征以及胸膜凹陷征和异常血管征；B. 能谱平扫水基图示 WC 为 368.07 mg/cm^3；C. 能谱曲线示 40～140 keV 水平 CT 值变化范围−572.71～−619.45 HU，k1 为 1.16



图 2　患者男，62 岁，左肺上叶 IAC　A. 能谱 CT 重建 70 keV 单能图像示左肺上叶 pGGN，可见异常血管征；B. 能谱 CT 平扫水基图示 WC 为 468.26 mg/cm³；C. 能谱曲线示 40～140 keV 水平 CT 值变化范围－515.12～－548.65 HU，k1 为 0.83

3　讨论

随着越来越多的肺 pGGN 被外科手术切除并经病理证实为早期肺腺癌，这种有着特殊影像学表现的肺结节受到国内外学者的广泛重视。pGGN 多为早期肺腺癌，并无明显的常见影像学恶性征象。常规 CT 平扫能够提供的诊断信息有限，术前较难对病灶做出准确诊断；而增强 CT 检查虽能提供更多影像学信息[5]，但碘对比剂的应用一方面增加患者经济负担和对比剂肾病发病率，另一方面则因碘对比剂禁忌而不能用于部分患者。作为一种功能成像方式，能谱 CT 平扫可实现高低 2 种能量水平几乎同时、同向成像，利用物质分离技术可获得组织的碘基值、WC 及钙基值等多种定量参数及组织的 Eff-Z，从多个角度客观反映病灶的细微病理变化[6]。

能谱 CT 成像中，70 keV 对应传统 CT X 线管电压为 120 kVp 时的平均能量，图像质量与常规 120 kVp 扫描所获相当[7-8]，因此本研究基于 70 keV 水平图像分别对 2 组病灶的 CT 征象进行分析。异常血管征是指穿通于 pGGN 中的血管扭曲、扩张，管壁僵硬，走行僵直及血管集聚等异常血管征象。本研究结果显示 IAC 中出现异常血管征者比例更高，与以往研究[9-10]大致相同，考虑为 IAC 侵袭度较高，由于微环境改变、瘤组织高代谢等原因，导致其供血血管发生异常改变。A、B 2 组间分叶征、毛刺征、空气支气管征、空泡征、胸膜凹陷征差异均无统计学意义，原因可能在于 pGGN 多为早期肺腺癌，体积小，各种形态学特征尚不典型。

吴芳等[10]认为从 AAH 到浸润性腺癌，病变 CT 值虽有增加趋势，但各病理亚型间差异无统计学意义。本研究中 B 组在 40～140 keV 水平下的单能量 CT 值均高于 A 组，原因可能在于相比混合能量 CT 值，单能量 CT 值能更准确地反映不同组织的密度差异。

不同物质在不同 keV 能量下的 CT 值变化规律也不同，因此不同成分病灶的能谱衰减曲线存在一定差异，可通过曲线斜率对其进行定量评估[6,11]。本研究中 A 组能谱曲线斜率整体大于 B 组，k1 组间差异有统计学意义，由此推测 B 组病灶侵袭度增加；2 组病灶具有不同的病理组织学特征和化学构成，而能谱曲线可反映其差异。

根据特定物质在 X 线吸收中的表达规律，能谱成像中采用基物质配对方法进行物质分离，利用分离后的基物质进行物质的定量分析，可对不同组织成分加以鉴别[6,11]。本研究显示 B 组病灶水基值大于 A 组，可能是随着 GGN 侵袭度增加，其细胞成分增加，且细胞新陈代谢较正常组织加快，产生的代谢产物明显增多，细胞间液更丰富，导致水浓度增加。

能谱 CT 成像中物质的衰减曲线与其对应的 Eff-Z 密切相关，若某物质的 X 线衰减系数与某种元素的 X 线衰减系数相同，则该元素的 Eff-Z 即为该物质的 Eff-Z，据此可利用 Eff-Z 鉴别不同物质成分，尤其是密度相似、CT 值接近者[12]。但本研究中 A、B 2 组间 Eff-Z 差异无统计学意义，可能与 pGGN 物质组成成分少、密度过低有关。

本研究的局限性：①样本量小，且为单中心研究，诊断效能不高，需扩大样本量进行多中心研究；②仅针对恶性 pGGN，未考虑良性病变，且未纳入 mGGN；③未比较不同单能水平图像显示 pGGN 影像学征象的能力。

综上所述，能谱 CT 平扫多参数成像可在显示 pGGN CT 征象的基础上提供多种定量参数和更多诊

断信息，有助于判断 pGGN 肺腺癌病理亚型，指导临床决策。

[参考文献]

[1] MOON Y, SUNG S W, LEE K Y, et al. Pure ground-glass opacity on chest computed tomography: Predictive factors for invasive adenocarcinoma[J]. Thorac Dis, 2016,8(7):1561-1570.

[2] BOLAND J M, FROEMMING A T, WAMPFLER J A, et al. Adenocarcinoma in situ, minimally invasive adenocarcinoma, and invasive pulmonary adenocarcinoma—analysis of interobserver agreement, survival, radiographic characteristics, and gross pathology in 296 nodules[J]. Hum Pathol, 2016,51:41-50.

[3] van SCHIL P E, ASAMURA H, RUSCH V W, et al. Surgical implications of the new IASLC/ATS/ERS adenocarcinoma classification[J]. Eur Respir J, 2012,39(2):478-486.

[4] TSUTANI Y, MIYATA Y, NAKAYAMA H, et al. Appropriate sublobar resection choice for ground glass opacity-dominant clinical stage Ⅰ A lung adenocarcinoma: Wedge resection or segmentectomy[J]. Chest, 2014,145(1):66-71.

[5] 孙英丽，高丰，高盼，等.增强 CT 检查在磨玻璃结节样肺腺癌诊断中的价值[J].中华肿瘤杂志，2018,40(7):534-538.

[6] ZHANG D, LI X, LIU B. Objective characterization of GE discovery CT750 HD scanner: Gemstone spectral imaging mode [J]. Med Phys, 2011,38(3):1178-1188.

[7] 周旸，曾勇明，周蜜，等.双能 CT 单能谱 70 keV 图像与常规 CT 120 kVp 图像的等效性[J].中国医学影像技术，2015,31(7):1100-1105.

[8] YAMADA Y, JINZAKI M, HOSOKAWA T, et al. Abdominal CT: An intra-individual comparison between virtual monochromatic spectral and polychromatic 120-kVp images obtained during the same examination[J]. Eur J Radiol, 2014,83(10):1715-1722.

[9] GAO F, LI M, GE X, et al. Multi-detector spiral CT study of the relationships between pulmonary ground-glass nodules and blood vessels[J]. Eur Radiol, 2013,23(12):3271-3277.

[10] 吴芳，蔡祖龙，田树平，等.最大径≤1 cm 的纯磨玻璃密度肺腺癌病理分类及 CT 征象特点分析[J].中华放射学杂志，2016,50(4):260-264.

[11] 叶伦，叶奕兰，冉艮龙，等.宝石能谱 CT 的成像原理及临床应用[J].中华临床医师杂志(电子版)，2013,7(19):8919-8921.

[12] GOODSITT M M, CHRISTODOULOU E G, LARSON S C. Accuracies of the synthesized monochromatic CT numbers and effective atomic numbers obtained with a rapid kVp switching dual energy CT scanner[J]. Med Phys, 2011,38(4):2222-2232.