❖骨骼肌肉影像学

C-arm cone beam CT-guided percutaneous core needle biopsy of bone neoplasms

LEI Qinyu，*JIAO Dechao*，*HAN Xinwei**，*LI Zongming*

(*Department of Interventional Radiology*，*the First Affiliated Hospital of Zhengzhou University*，*Zhengzhou* 450052，*China*)

[**Abstract**]　**Objective**　To ebserve the value of C-arm cone beam CT(CBCT)-guided percutaneous core needle biopsy (PCNB) of bone neoplasms. **Methods**　Imaging and pathological data of 283 patients who underwent CBCT-guided PCNB of bone neoplasms were retrospectively analyzed. The success rate，incidence of complication，operation time，radiation dose，as well as diagnostic sensitivity，specificity and accuracy of CBCT-guided PCNB were calculated，and the diagnostic efficacy of CBCT-guided PCNB of bone neoplasms was analyzed based on final pathological results. **Results**　The success rate of CBCT-guided PCNB of bone neoplasms was 100%，with operation time of (14.10±5.95)min and radiation dose of (11.21±4.12)mSv. Among 283 patients，minor bleeding occurred in 3 (1.06%) patients，while 80 patients (28.27%) had mild pain after operation. Taken the final pathological results as standards，the sensitivity and specificity of CBCT-guided PCNB in diagnosis of benign and malignant bone tumors was 90.82% and 86.96%，respectively，with accuracy (89.81%) not statistical different from final pathological results ($\chi^2=2.37$，$P>0.05$). **Conclusion**　CBCT guigance can provide real-time fluoroscopy for accurate localization during PCNB of bone neoplasms，therefore effectively carry out preoperative planning and reduce radiation dose，being worthy of clinical promotion.

[**Keywords**]　bone neoplasms；cone-beam computed tomography；punctures；biopsy

DOI：10.13929/j.issn.1003-3289.2020.06.000

C 臂 CT 引导经皮骨肿瘤穿刺活检术

雷钦宇，焦德超，韩新巍*，李宗明

(郑州大学第一附属医院放射介入科，河南 郑州　450052)

[**摘　要**]　**目的**　观察 C 臂 CT 引导经皮穿刺骨肿瘤活检术的临床价值。**方法**　回顾性分析 283 例接受 C 臂 CT 引导经皮穿刺活检术的骨肿瘤患者，计算穿刺活检成功率、并发症发生率、手术时间及辐射剂量；以最终病理结果为标准，计算诊断敏感度、特异度及准确率，分析 C 臂 CT 引导穿刺活检诊断良恶性骨肿瘤的效能。**结果**　C 臂 CT 引导经皮骨肿瘤穿刺活检术成功率 100%，总手术时间(14.10±5.95)min，辐射剂量(11.21±4.12)mSv。283 例中，3 例(1.06%)轻微出血，80 例(28.27%)术后轻度疼痛。经皮骨肿瘤穿刺活检术诊断骨肿瘤的敏感度为 90.82%、特异度为 86.97%，其准确率(89.81%)与最终病理结果差异无统计学意义($\chi^2=2.37$，$P>0.05$)。**结论**　C 臂 CT 引导经皮骨肿瘤穿刺活检术能实时透视准确定位病变，有效进行术前规划和降低辐射剂量，值得临床推广。

[**关键词**]　骨肿瘤；锥束计算机体层摄影术；穿刺术；活组织检查

[**中图分类号**]　R738.1；R814.42　[**文献标识码**]　A　　[**文章编号**]　1003-3289(2020)06-0000-00

[**第一作者**] 雷钦宇(1996—)，男，河南郑州人，在读硕士。研究方向：肿瘤与血管微创介入治疗学。E-mail：qylei777@163.com

[**通信作者**] 韩新巍，郑州大学第一附属医院放射介入科，450052。E-mail：hanxinwei2006@163.com

[**收稿日期**] 2019-06-24　　[**修回日期**] 2020-02-07

诊断骨肿瘤需结合临床、影像学表现及病理所见，其中组织学诊断是关键。CT 具有高分辨率、微创伤、低污染、重复性强等优势，目前是骨肿瘤穿刺活检术的首选导向技术[1]。本研究探讨 C 臂 CT 引导经皮骨肿瘤穿刺活检术的临床价值。

1　资料与方法

1.1　一般资料　回顾性分析 2009 年 10 月—2019 年 5 月 283 例于郑州大学第一附属医院接受穿刺活检的骨肿瘤患者，男 140 例，女 143 例，年龄 17～84 岁，平均(49.0±15.3)岁。纳入标准：①临床无法明确诊断的骨肿瘤；②骨肿瘤位置深在，如椎体等中轴骨，不宜行开窗活检术；③患者难以耐受开放活检。排除标准：①严重心肺功能衰竭；②凝血功能障碍；③穿刺部位感染等。术前完善凝血功能等实验室检查，经影像学检查评估病灶并分期。

1.2　仪器与方法　采用 Siemens ArtisZeego 旋转血管造影仪，Siemens Syngo X Workplace 图像处理工作站。首先采集 3D CT 图像，使 ROI 位于等角点，C 形臂以每 8 s 旋转 200°的速度旋转；将生成的原始投影图像导入工作站，自动进行 3D 体积重建。

术前对患者进行呼吸训练。根据病变部位及其与大血管及周围其他结构的关系选择体位。采用 Siemens SyngoiGuide 软件于工作站上规划穿刺进针路径。分别于横断位、冠状位及矢状位 3D 重建图像上手动选择皮肤进针点和靶病变位置，并以十字和圆圈加以标记；根据进针角度和长度，软件自动生成虚拟引导穿刺路径(图 1)，并使所有多平面图像自动对准该路径，由此获得平面视图。将虚拟路径投影并叠加于肿瘤透视图像上，于实时显示屏上显示。旋转至“靶心图”，调整 C 型臂角度，使显示屏上的十字和圆圈完全匹配，且中心 X 射线束与计划路径对齐(图 2)；平板探测器上的激光导航系统可快速定位针尖，从而确定皮肤穿刺点。

于局部麻醉下进行穿刺。当实时透视所示位置与路径投影相匹配时，嘱患者屏住呼吸，将穿刺针按预定路径穿刺至正确深度，必要时再次行 3D 扫描，以最终确认穿刺针位置(图 3)。于同一穿刺点稍作调整，共穿刺取样 3 次，常规固定标本后送病理检查。拔针后局部加压包扎，术后密切观察穿刺点有无血肿等并发症。记录有效辐射剂量、总手术时间及并发症发生率。

1.3　统计学分析　采用 SPSS 21.0 统计分析软件。计量资料以 $\bar{x}\pm s$ 表示，计数资料以频数表示。以最终病理诊断为标准，计算经皮骨肿瘤穿刺活检术诊断良恶性骨肿瘤的敏感度、特异度及准确率，采用四格表卡方 χ^2 检验评估其诊断效能。$P<0.05$ 为差异有统计学意义。

2　结果

283 例骨肿瘤，病灶最大直径 1.20～8.15 cm，平均(4.10±1.78) cm；其中 84 例病变位于椎骨，76 例

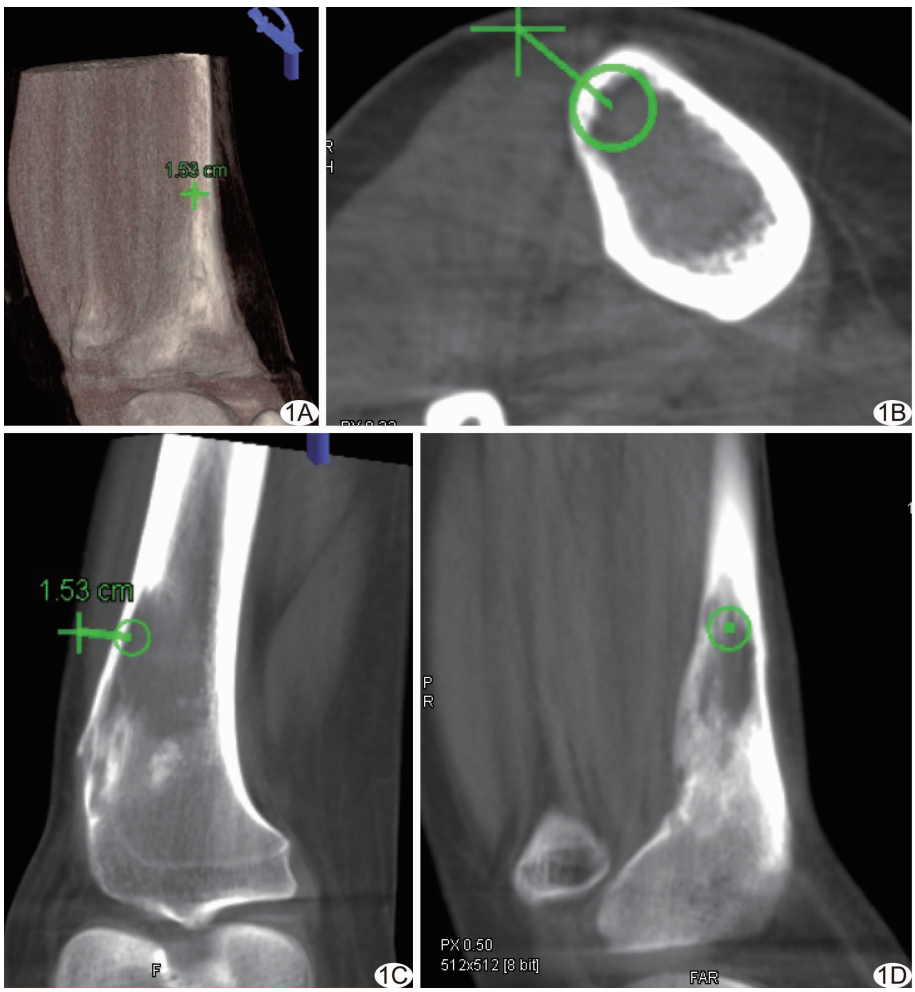

图 1　患者女，27 岁，左侧胫骨骨肉瘤 根据肿瘤 3D 图像(A)，以靶心图方式于横断位(B)、冠状位(C)及矢状位(D)图像上显示计划进针点(十字)、路径(绿线)及靶点(病灶，绿圆圈)

位于股骨，60 例位于胫腓骨，38 例位于肱骨，17 例位于尺桡骨，4 例位于胸骨，3 例位于肋骨，1 例位于肩胛骨。283 例中，原发骨肿瘤 158 例，骨转移瘤 104 例，骨肿瘤样病变 3 例，18 例未能获得明确病理诊断。158 例原发骨肿瘤中，恶性肿瘤 89 例，包括 31 例骨肉瘤、23 例软骨肉瘤、17 例骨巨细胞瘤、10 例骨髓瘤、3 例尤文肉瘤、2 例滑膜肉瘤、2 例平滑肌肉瘤、1 例软骨母细胞肉瘤；良性肿瘤 69 例，包括 35 例骨软骨瘤、16 例骨巨细胞瘤、14 例软骨瘤、3 例骨样骨瘤和 1 例骨瘤。3 例骨肿瘤样病变中，2 例骨纤维异常增生、1 例动脉瘤样骨囊肿。283 例中，CT 表现为成骨型 17 例，溶骨型 262 例，混合型 4 例。

术中常规应用止痛药物。82 例取俯卧位、201 例取仰卧位穿刺。C 臂 CT 虚拟导航引导骨肿瘤穿刺活检术成功率为 100%。手术时间 7.00～35.50 min，平均(14.10±5.95) min；穿刺次数 1～4 次，平均(2.10±1.18)次；病变距离皮肤深度 0.93～9.69 cm，平均(4.42±1.98) cm；C 臂 CT 扫描 1～6 次，平均(2.50±0.97)次；辐射剂量 4.50～19.81 mSv，平均(11.21±4.12) mSv。3 例(1.06%)术后穿刺点轻微出血，予局部加压包扎。80 例(28.27%)穿刺点轻度疼痛，予镇痛药物，24 h 后症状消失。

如穿刺活检病理及随后 1 年内随访结果均呈良性，即诊断为良性骨肿瘤；如最终手术切除标本病理诊断结果为良性肿瘤，或病变未经任何治疗，穿刺术后 1、6、12 个月复查结果显示病灶保持稳定，则认为穿刺活检得出结果为真阴性。排除 18 例无法确诊病变后，以最终明确组织学诊断结果为标准，C 臂 CT 引导经皮骨肿瘤穿

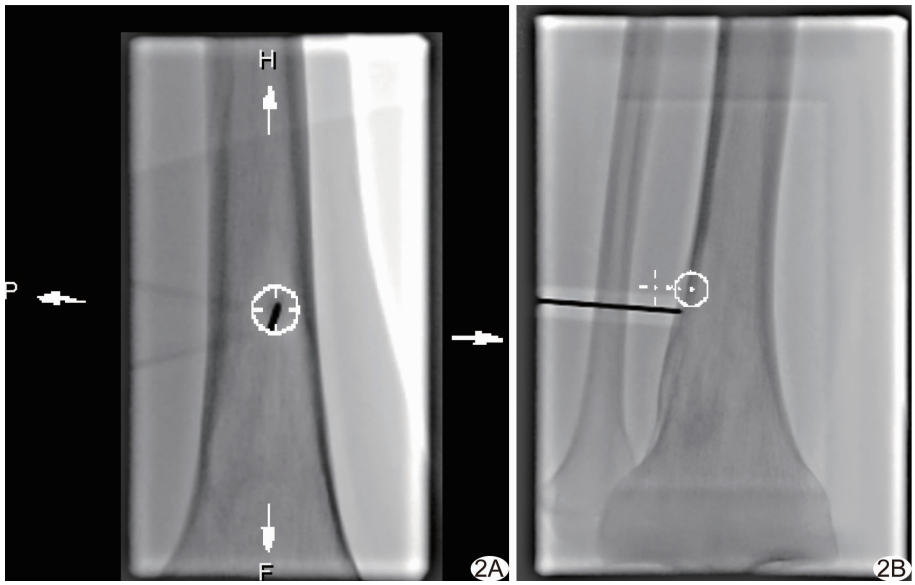

图 2　穿刺过程中，实时 X 线透视显示穿刺针沿穿刺点(白十字)到靶病变部位(白圆圈)的预定路径进针　A. 靶心图；B. 视图

图 3　患者女，27 岁，左侧胫骨骨肉瘤　冠状位(A)、矢状位(B)、横断位(C)和容积再现(D)CT 图像显示穿刺针位置

刺活检术诊断良恶性骨肿瘤的敏感度为 90.82%，特异度为 86.96%，其准确率(89.81%)与最终病理结果差异无统计学意义($\chi^2=2.37$，$P>0.05$)。见表 1。

表 1　C 臂 CT 引导经皮骨肿瘤穿刺活检结果与最终病理结果(例)

穿刺活检病理结果	最终病理结果		合计
	恶性	良性	
恶性	178	9	187
良性	18	60	78
合计	196	69	265

3　讨论

C 臂 CT 能提供较传统 CT 和透视更自由的旋转角度和更无菌的操作空间，能对此前难以到达解剖部位的病变进行穿刺活检，可作为开放活检的首选替代方案。传统穿刺活检多基于医师经验，或以 CT、MRI、超声等影像学设备引导，具有一定局限性。常规 CT 受设备条件等限制，穿刺骨盆等部位时操作不够灵活[2]，不能实时引导，术者需反复进出手术室进行扫描和重定位，延长操作时间，且增加了辐射剂量。MRI 引导需专用配套器械，使其临床应用受限。C 臂 CT 是基于旋转平板 DSA 的三维重建技术，能提高对于受检组织的密度分辨率，弥补常规 X 线透视密度分辨率较差的缺点；将 C 臂 CT 与实时透视相结合，可弥补传统 CT 无法动态监测操作过程以及时间分辨率低等不足[3]。C 臂 CT 引导可使陡峭的双角度操作变得易行，采用虚拟导航可减少不必要的重定向，减少影像采集次数，缩短手术时间。若穿刺部位表浅，临床和术前影像学检查易于定位，亦可选择性在透视下进行穿刺，必要时以 C 臂 CT 确认穿刺针位置，以最大程度减少 CT 扫描次数、降低辐射剂量。

既往研究[4]发现经皮穿刺活检结果与最终组织学诊断结果的一致性约 84.00%，而以锥体束 CT 诊断纵隔病变和肺部占位性病变的准确率分别为 96.77%、96.67%[5-6]。C 臂 CT 成像主要用于指导穿刺[7-8]，其组织采样过程与 CT 引导穿刺过程同样准确而安全。

经皮穿刺活检术对于组织细胞较复杂或无典型组织学特征的骨肿瘤诊断准确率较低，其结果为阴性并不能完全排除恶性病变，临床多需加以进一步评估[9]。如穿刺活检结果提示为良性，但随后病灶进展，需进行重复活检或行外科手术干预。另一方面，对于恶性肿瘤，若穿刺样本仅为纤维组织慢性炎症或周围坏死区域，将影响病理诊断的正确性。本组骨肿瘤来源广泛，采用 C 臂 CT 引导经皮骨肿瘤穿刺活检术，诊断良恶性骨肿瘤的敏感度为 90.82%，特异度为 86.96%，准确率(89.81%)与最终病理结果无显著差异，提示臂 CT 引导经皮骨肿瘤穿刺活检术具有较高临床价值。

本组结果显示血肿、神经损伤等并发症发生率低，与采用 3D 虚拟导航系统引导相关，穿刺中与实时 X 线透视结合，利于选择更安全的靶向途径。既往研究[10]指出 C 臂 CT 引导产生的辐射剂量远远小于螺旋 CT。BAI 等[11]发现 C 臂 CT 有效剂量显著低于螺旋 CT，而空间分辨率 12 lp/cm 可基本满足临床要求。本组根据手术结束后自动计算的剂量面积乘积值(dose area product，DAP)估算有效剂量，每例穿刺中 C 臂 CT 扫描 1～6 次，平均(2.50±0.97)次，辐射剂量 4.50～19.81 mSv，平均(11.21±4.12) mSv，达到满意效果。

C 臂 CT 导向技术优势突出，但亦存在一定限制，如对患者体位稳定性要求较高，难以用于不能持续屏气者。总体而言，C 臂 CT 用于引导骨肿瘤穿刺活检安全、有效，利于术前规划和降低辐射剂量，是一项可靠而准确的技术，值得临床推广使用。

[参考文献]

[1] KOSTRZEWA M, RATHMANN N, KARA K, et al. Accuracy of percutaneous soft-tissue interventions using a multi-axis, C-arm CT system and 3D laser guidance[J]. Eur J Radiol, 2015,84(10):1970-1975.

[2] LIU J F, JIAO D C, REN J Z, et al. Percutaneous bone biopsy using a flat-panel cone beam computed tomography virtual navigation system[J]. Saudi Med J, 2018,39(5):519-523.

[3] 施斐，倪才方，陈珑，等.C 臂 CT 结合 X 线透视引导下经皮椎体成形术治疗疼痛性上胸椎转移癌[J].中国医学影像技术，2018，34(10):1545-1548.

[4] KUBO T, FURUTA T, JOHAN M P, et al. A meta-analysis supports core needle biopsy by radiologists for better histological diagnosis in soft tissue and bone sarcomas [J]. Medicine (Baltimore), 2018,97(29):e11567.

[5] 胡富天，黄大钡，李晓群，等.锥体束 CT 引导下纵隔占位性病变穿刺活检的临床应用[J].中国介入影像与治疗学，2018，15(11):650-654.

[6] 曹碧辉，陈德基，梁宝霞，等.锥形束 CT 联合 iGuide 引导系统在经皮经胸肺穿刺活检术中的应用[J].中国介入影像与治疗学，2018，15(04):213-216.

[7] LIM H J, PARK C M, YOON S H, et al. Cone-beam CT virtual navigation-guided percutaneous needle biopsy of suspicious pleural

metastasis: A pilot study[J]. Korean J Radiol, 2018,19(5):872-879.

[8] 付志刚，张晓磷，谢迎春，等. DSA 旋转重建技术与 CT 引导胸部肿瘤穿刺活检的对比研究[J]. 实用放射学杂志，2018，34(5):759-761，782.

[9] 张环，叶建军，慕宁霞，等. 骨良性纤维组织细胞瘤的影像学表现及与病理对照分析[J]. 中国医学影像技术，2018，34(7):1072-1075.

[10] YEL I, BOOZ C, ALBRECHT M H, et al. Optimization of image quality and radiation dose using different cone-beam CT exposure parameters[J]. Eur J Radiol, 2019,116:68-75.

[11] BAI M, LIU B, MU H, et al. The comparison of radiation dose between C-arm flat-detector CT (DynaCT) and multi-slice CT (MSCT): A phantom study[J]. Eur J Radiol, 2012,81(11):3577-3580.