

◆ 骨骼肌肉影像学

Imaging manifestations of alveolar soft part sarcoma

LI Pengfei^{1*}, MENG Fan², FENG Hexin³

(1. Department of Medical Imaging Center, Affiliated Hospital of Inner Mongolia Minzu University, Tongliao 028000, China; 2. Department of Radiology, Affiliated Cancer Hospital of Zhengzhou University, Zhengzhou 450000, China; 3. Department of Radiology, Shengjing Hospital of China Medical University, Shenyang 110001, China)

[Abstract] **Objective** To observe the imaging manifestations of alveolar soft part sarcoma (ASPS). **Methods** CT, MRI and PET/CT data of 21 patients with pathologically confirmed ASPS were retrospective reviewed, and the imaging findings were analyzed. **Results** All 21 cases of ASPS presented as single primary lesion, mostly located in lower limbs (9/21, 42.86%) and pelvis (5/21, 23.81%), with the average maximum diameter of (72.10±42.23)mm. On non-contrast CT imaging, primary lesions appeared as iso-low inhomogeneous density masses (9/9, 100%), which obviously heterogeneously enhanced in 6 cases (6/6, 100%). Enlarged blood vessel shadows were noticed in 3 cases (3/6, 50.00%), especially upper/lower pole of the tumors. The primary lesions presented as iso-slight high signals on non-contrast T1WI, mixed high signals on both T2WI and diffusion weighted imaging (DWI), as well as low signals on apparent diffusion coefficient (ADC) images (18/18, 100%), with necrosis and cystic areas within the tumor and empty blood vessel shadows in 15 cases (15/18, 83.33%). Heterogeneous enhancement of primary lesions were detected in 9 cases (9/9, 100%), while necrosis and cystic areas did not enhance, but empty blood vessel shadows obviously enhanced. PET/CT demonstrated increased FDG uptake in 4 cases (4/4, 100%), with the maximum standard uptake value ranged from 4.2 to 7.9. Among 21 cases, distant metastases developed in 19 (19/21, 90.48%), most frequently to lungs (17/21, 80.95%), bones (11/21, 52.38%) and lymph nodes (6/21, 28.57%). **Conclusion** ASPS usually occurred in lower limbs and pelvis, which was prone to distant metastasis. The imaging manifestations of primary ASPS mostly presented as large tumors with uneven density, and enlarged blood vessel above and below the tumor were the relative characteristic performances.

[Keywords] sarcoma, alveolar soft part; neoplasm metastasis; diagnostic imaging

DOI:10.13929/j.issn.1003-3289.2024.06.023

腺泡状软组织肉瘤影像学表现

李鹏飞^{1*}, 孟帆², 冯贺新³

(1. 内蒙古民族大学附属医院影像中心, 内蒙古 通辽 028000; 2. 郑州大学附属肿瘤医院影像科, 河南 郑州 450000; 3. 中国医科大学附属盛京医院影像科, 辽宁 沈阳 110001)

[摘要] **目的** 观察腺泡状软组织肉瘤(ASPS)的影像学表现。**方法** 回顾性分析 21 例经手术病理证实的 ASPS 患者 CT、MRI 及 PET/CT 资料, 观察其影像学表现。**结果** 21 例 ASPS 原发灶均单发, 多位于下肢(9/21, 42.86%)及盆腔(5/21, 23.81%), 平均最大径(72.10±42.23)mm; CT 平扫均呈等-低不均匀密度肿物(9/9, 100%), 增强扫描后明显不均匀强化(6/6, 100%), 3 例见增粗血管影(3/6, 50.00%)、以瘤体上/下极为著; MR 平扫均呈 T1WI 等-稍高信号、T2WI 及弥散加权成像(DWI)混杂高信号、表观弥散系数(ADC)图低信号(18/18, 100%), 15 例可见病灶内囊变坏死区及 T2WI 流空

[第一作者] 李鹏飞(1983—), 男, 内蒙古赤峰人, 在读博士, 主治医师。研究方向: 骨骼肌肉影像学。

[通信作者] 李鹏飞, 内蒙古民族大学附属医院影像中心, 028000。E-mail: 13848869320@163.com

[收稿日期] 2024-01-30 [修回日期] 2024-02-25

血管(15/18, 83.33%), 增强后肿块不均匀强化, 囊变坏死区无强化而流空血管处明显强化(9/9, 100%); PET/CT 示 4 例(4/4, 100%) FDG 摄取增高, 最大标准摄取值为 4.2~7.9。21 例中, 19 例(19/21, 90.48%) 出现远处转移, 以肺(17/21, 80.95%)、骨(11/21, 52.38%)及淋巴结(6/21, 28.57%)转移最常见。结论 ASPS 好发于下肢及盆腔, 易发生远处转移; 原发灶影像学多表现为密度不均匀的较大肿物, 瘤体上、下极增粗血管为其相对特征性表现。

[关键词] 肉瘤, 软组织腺泡状; 肿瘤转移; 诊断显像

[中图分类号] R738.6; R445 [文献标识码] A [文章编号] 1003-3289(2024)06-0907-05

软组织恶性肿瘤中, 腺泡状软组织肉瘤(alveolar soft part sarcoma, ASPS)占 0.5%~1.0%^[1], 2020 年第 5 版《WHO 软组织与骨肿瘤分类》将 ASPS 归为分化未明确肿瘤。本病好发于下肢及盆腔深部软组织, 发病年龄多为 15~35 岁, 生长缓慢, 临床表现缺乏特异性, 部分患者以肺或脑转移相关症状为首表现, 早期诊断对于改善预后至关重要^[2]。本研究观察 ASPS 影像学表现。

1 资料与方法

1.1 研究对象 回顾性分析 2014 年 1 月—2020 年 12 月于内蒙古民族大学附属医院经手术病理证实的 21 例 ASPS 患者, 男 12 例、女 9 例, 年龄 5~68 岁、中位年龄 28 岁; 其中 14 例因发现体表肿物进行性增大、2 例因下肢功能障碍、1 例因眼球突出、4 例体检发现肺转移而就诊。本研究经院伦理委员会批准(NM-LL-2024-05-23-01)。

1.2 仪器与方法

1.2.1 CT 采用 Siemens SOMATOM Perspective 64 排或 Philips ICT 256 排螺旋 CT 仪, 管电压 120 kV, 管电流 100~150 mA, 层厚 5 mm; 完成平扫后以流率 2.5~3.0 ml/s 团注碘海醇(350 mgI/ml) 80~100 ml 行增强扫描。重建骨质及软组织窗图像, 重建层厚为 1 mm。

1.2.2 MRI 采用 Siemens Skyra 3.0T MR 仪行快速自旋回波(turbo spin echo, TSE) T1W (TR 700 ms、TE 11 ms)、TSE T2W (TR 3 080 ms、TE 92 ms)及精确频率反转恢复 T2W (TR 2 200 ms、TE 88 ms)扫描, 并行弥散加权成像(diffusion weighted imaging, DWI)以获取相应表观弥散系数(apparent diffusion coefficient, ADC)图, b 值取 0 及 800 s/mm²。以流率 3.0 ml/s 注射钆喷酸葡胺 0.1 mmol/kg 体质量后行增强扫描, 采集脂肪抑制 TSE T1WI (TR 4.29 ms、TE 1.31 ms)。

1.2.3 ¹⁸F-FDG PET/CT 采用 GE discovery SET PET/CT 仪行头部及体部扫描, 显像剂为 ¹⁸F-FDG; CT 扫描参数: 管电压 120 kV, 管电流 120~250 mAs,

层厚 3 mm; PET 采用 3D 扫描模式, 经衰减校正后行迭代法重建, 于 AW Server 工作站将重建图像与 CT 图像融合。

1.3 图像分析 由 2 名具有 10 年以上工作经验的影像科医师共同阅片, 意见不一致时经协商达成共识。于 CT 图像中重点评估原发及转移灶位置、大小、形态、边界、密度、有无增粗血管及增强模式; 于 MRI 中观察原发灶转移灶信号、大小、边界、T2WI 有无流空血管现象及 ADC 值; 对 ¹⁸F-FDG PET/CT 主要关注原发及转移灶位置及其最大标准摄取值(maximum standard uptake value, SUV_{max})。

1.4 统计学分析 采用 SPSS 23.0 统计分析软件。以 $\bar{x} \pm s$ 表示正态分布计量资料。以组内相关系数(intra-class correlation coefficient, ICC)评估观察者内及观察者间一致性, 以 ICC > 0.75 为一致性良好。采用线性相关分析或 Spearman 相关分析观察原发 ASPS 病灶 ADC 值与最大径及是否发生远处转移的相关性。P < 0.05 为差异有统计学意义。

2 结果

2.1 原发 ASPS 灶 观察者内及观察者间一致性检验均良好 (ICC 均 > 0.75)。21 例原发 ASPS 均为单发病灶, 最大径 18~159 mm、平均 (72.10 ± 42.23) mm; 原发于下肢 9 例、盆腔 5 例, 上肢、颈部、眼眶、肺部、肩部、腰椎及腰大肌各 1 例。

9 例接受 CT 平扫, 其中 5 例表现为边界清晰的类圆形肿块, 4 例为边界模糊的不规则肿块; 均呈等-低不均匀密度, CT 值 18~49 HU。其中 6 例接受增强 CT 扫描, 肿块均明显不均匀强化, 3 例见瘤内及瘤周多发迂曲增粗血管影(3/6, 50.00%), 以瘤体上/下极为著。见图 1。

18 例接受 MR 平扫, 12 例表现为圆形/椭圆形、6 例为不规则形肿块, 7 例边界清、11 例边界模糊; 均呈 T1WI 等-稍高信号、T2WI 及 DWI 混杂高信号、ADC 图低信号, ADC 值 0.679~1.526 mm²/s、平均 (1.153 ± 0.257) mm²/s; 15 例肿块内见斑片状 T1WI 低信号及 T2WI 高信号囊变坏死区, 以及 T2WI 流空

血管(15/18, 83.33%)、以瘤体上/下极为著。9 例接受增强 MR 扫描, 肿块均呈不均匀强化, 囊变坏死区无强化而流空血管明显强化。见图 1。

4 例接受¹⁸F-FDG PET/CT 检查, 原发灶均摄取增高, SUV_{max}为 4.2~7.9, 见图 2。

2.2 转移灶 21 例 ASPS 中, 19 例(19/21, 90.48%) 出现远处转移。17 例(17/19, 89.47%) 肺转移 CT 平扫均表现为双肺多发转移灶, 边界清晰; 其中 9 例接受增强扫描, 较小转移灶均匀、较大转移灶不均匀明显强化, 2 例见增粗血管(2/9, 22.22%); PET/CT 示 2 例肺转移灶摄取¹⁸F-FDG 增高、SUV_{max}分别为 3.7 及 0.9, 2 例摄取未见增高。11 例(11/19, 57.89%) 骨转移 CT 均表现为多发溶骨性骨质破坏, 6 例伴软组织肿块形成并于增强扫描后见增粗血管, 3 例骨质破坏

边缘出现硬化, 1 例伴明显骨膜反应; PET/CT 示 3 例骨转移灶摄取¹⁸F-FDG 升高, SUV_{max}分别为 2.6、3.1 及 3.7。6 例(6/19, 31.58%) 淋巴结转移, CT 均表现为多发淋巴结增大, 密度不均匀, 部分可见融合, 增强扫描后明显不均匀强化; PET/CT 示 3 例淋巴结摄取¹⁸F-FDG 增高, SUV_{max}分别为 2.8、3.3 及 3.5。3 例(3/19, 15.79%) 脑转移 MRI 均见颅内多发转移灶, 边界较清, 信号特点与原发灶相似, 伴明显占位效应及周围广泛水肿带; 增强后明显均匀强化。肝、脾及肾上腺转移各 1 例(1/19, 5.26%), 增强 CT 扫描后转移灶明显不均匀强化, 可见增粗血管。见图 3。

2.3 病理学所见 21 例 ASPS 大体呈中等硬度实性/鱼肉样质地, 部分区域形成不完整假包膜, 少数可见囊变或坏死; 光镜下见肿瘤细胞排列形成腺泡状或

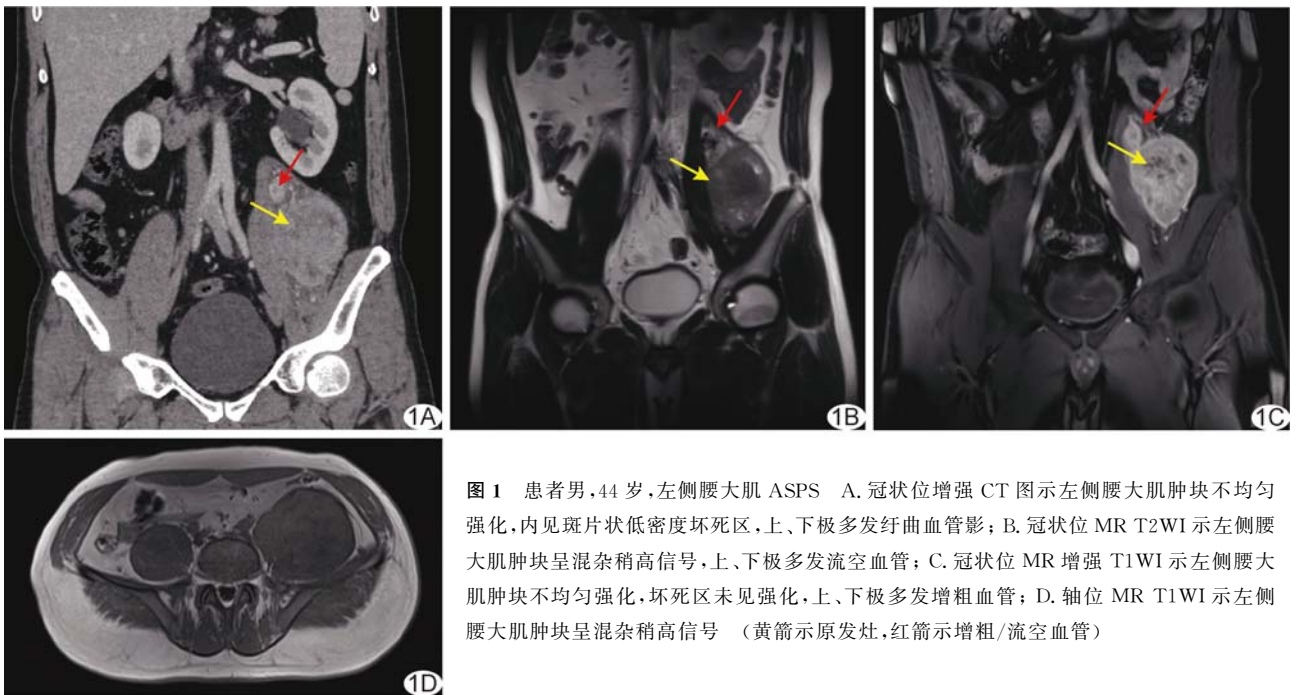


图 1 患者男, 44 岁, 左侧腰大肌 ASPS A. 冠状位增强 CT 图示左侧腰大肌肿块不均匀强化, 内见斑片状低密度坏死区, 上、下极多发迂曲血管影; B. 冠状位 MR T2WI 示左侧腰大肌肿块呈混杂稍高信号, 上、下极多发流空血管; C. 冠状位 MR 增强 T1WI 示左侧腰大肌肿块不均匀强化, 坏死区未见强化, 上、下极多发增粗血管; D. 轴位 MR T1WI 示左侧腰大肌肿块呈混杂稍高信号 (黄箭示原发灶, 红箭示增粗/流空血管)

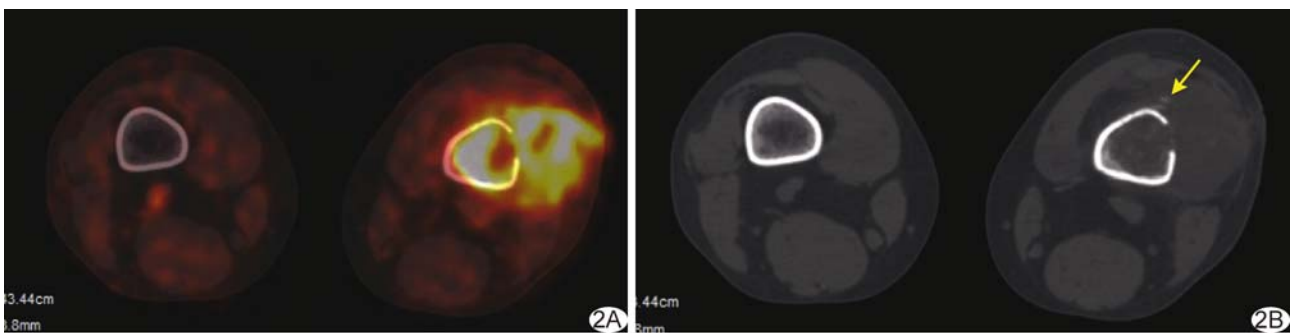


图 2 患者男, 32 岁, 左股骨下端 ASPS A. PET/CT 图示左股骨下端 FDG 摄取增高, SUV_{max}为 7.9; B. CT 图示病灶邻近骨质破坏, 局部见骨膜反应(箭)

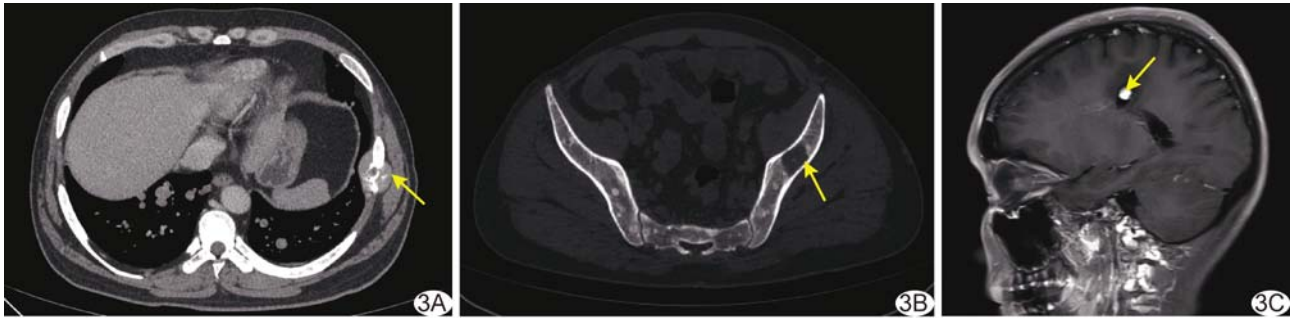


图3 患者女,30岁,左小腿 ASPS 伴肺、骨及脑转移 A. 胸部轴位增强 CT 图示双肺多发转移灶,边界清,左侧第7肋骨转移伴软组织肿块形成(箭),内见增粗血管; B. 骨窗 CT 图示左侧髂骨溶骨性破坏,周围硬化缘形成(箭); C. 颅脑矢状位 MR 增强 T1WI 示左顶叶转移瘤,增强后瘤体明显强化(箭),边缘见迂曲小血管,周围水肿明显

巢团状结构,伴多发纤维结构分隔,细胞体积较大、细胞质丰富;免疫组织化学均表现为 Ki-67 (1%~70%+),14 例 TFE-3 (+)。PAS 染色后,13 例于肿瘤细胞质内见紫红色针状/棒状结晶体。荧光原位杂交 (fluorescence in situ hybridization, FISH) 提示 4 例 TFE-3 基因位点发生断裂易位。见图 4。

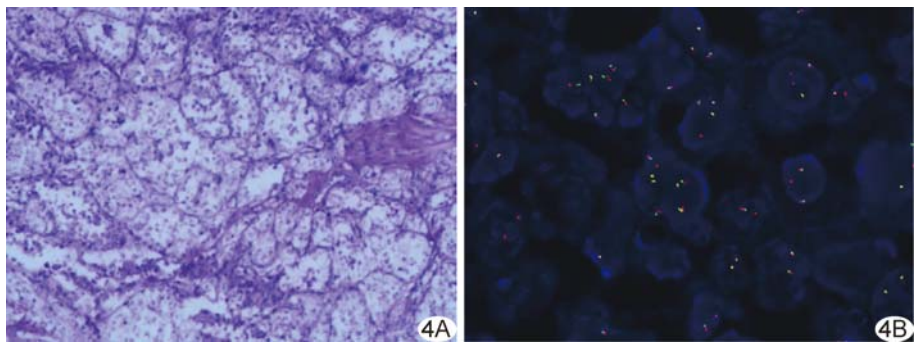


图4 患者女,30岁,左小腿 ASPS 伴肺、骨及脑转移 A. 病理图示肿瘤组织呈假腺泡状结构,周围由薄壁窦隙样血管环绕,瘤细胞体积大,细胞质丰富,肿瘤细胞巢间宽窄不等的纤维性间隔 (HE, ×100); B. TFE-3 基因检测示红绿信号分离 (FISH, ×1 000)

2.4 相关性分析 ASPS 原发灶 ADC 值与其最大径及是否发生远处转移均无明显相关性 ($r=0.184, -0.218, P$ 均 >0.05)。

3 讨论

分子遗传学研究^[3-4]表明,ASPS 与特定染色体位点导致 X 染色体 TFE-3 基因及 17 号染色体 ASPL 基因融合有关,故理论上性别可能为影响其发病的因素之一。本研究男女比例为 4:3,可能与样本量小有关。

丰云峰等^[5]报道 4 例下肢 ASPS,CT 均表现为稍低密度灶,增强后呈中-重度强化,瘤内及瘤周可见增粗供血动脉及引流静脉,以病灶上、下极为著。胡培安等^[6]指出,ASPS 于增强 CT 呈明显不均匀强化。本组 21 例 ASPS CT 平扫均呈等-低不均匀密度,内部未见钙化,部分边界清晰,增强后显著强化;部分肿块内及其周围可见多发血管影,考虑与新生血管增多有关^[7];3 例骨转移灶骨质破坏边缘可见硬化缘形成,可能为肿瘤生长速度缓慢、长期刺激周围骨质所致。

ASPS 的 MRI 表现相对典型,通常呈 T1WI 等-稍高信号、T2WI 及 DWI 混杂高信号、ADC 图低信号,增强后肿块不均匀强化;其 T1WI 呈等-稍高信号可能

与瘤内血流速度缓慢有关,而多种恶性肿瘤于 T2WI 与 DWI 可表现为高信号,不具特异性。既往研究^[8]提出,MR T2WI 中央区放射状血管流空低信号伴管状/片状高信号为 ASPS 特征性表现。本组 83.33% (15/18) ASPS 可见瘤内及瘤周、尤其瘤体上/下极处增粗且迂曲的流空血管影,增强扫描后明显强化,可能与新生血管内流速较快有关,与既往研究^[8]结论相似。此外,发现迂曲成团状血管时,需与良性血管瘤及血管畸形等相鉴别。

以往关于 ASPS PET/CT 表现报道较少。本组 4 例接受¹⁸F-FDG PET/CT 检查,ASPS 原发灶与多数转移灶均呈高代谢状态,但 2 例肺转移灶未见明显代谢异常,可能与转移灶体积较小(最大径仅为 6 mm)有关。

ASPS 血供丰富,极易发生血行转移,以肺、脑、骨多见^[1,9-10];未转移者与转移后 5 年无事件生存率分别为 80% 及 7%^[11]。OGURA 等^[12]报道 26 例 ASPS,其中 16 例初诊已发生远处转移。本组 21 中,19 例 (19/21, 90.48%) 出现远处转移,以肺、骨及淋巴结转移多见。因此,早期诊断 ASPS 并彻底切除原发灶至

关重要。

既往研究^[13]基于软组织肉瘤 ADC 图提取并筛选 33 个影像组学特征,其中 Imc1 与肿瘤分级呈中度相关;提示 ADC 值及其衍生影像组学特征可能对预测软组织肉瘤转移具有一定潜力。本研究中,ASPS 原发灶 ADC 值与肿瘤最大径及是否发生远处转移间均无明显相关性,可能与样本量小、MRI 测量技术差异、ASPS 异质性高,以及 ADC 值可能不足以独立反映肿瘤的复杂生物学行为等因素有关。

综上所述,ASPS 好发于下肢及盆腔,易发生远处转移;原发灶影像学多表现为密度不均匀的较大肿物,瘤体上、下极增粗血管为其相对特征性表现。但本研究为回顾性观察,样本量小,有待后续扩大样本量进一步分析。

利益冲突:全体作者声明无利益冲突。

作者贡献:李鹏飞研究设计、撰写和修改文章;孟帆研究实施;冯贺新数据分析。

[参考文献]

- [1] PAOLUZZI L, MAKI R G. Diagnosis, prognosis, and treatment of alveolar soft-part sarcoma: A review[J]. JAMA Oncol, 2019, 5(2):254-260.
- [2] CHEN A P, SHARON E, O'SULLIVAN-COYNE G, et al. Atezolizumab for advanced alveolar soft part sarcoma[J]. N Engl J Med, 2023, 389(10):911-921.
- [3] CROMBÉA, BRISSE H J, LEDOUX P, et al. Alveolar soft-part sarcoma: Can MRI help discriminating from other soft-tissue tumors? A study of the French sarcoma group[J]. Eur Radiol, 2019, 29(6):3170-3182.
- [4] 石莹,郭奇,吕永燕,等.子宫腺泡状软组织肉瘤 1 例[J].中国医学影像技术,2023,39(8):1248.
- [5] 丰云峰,余日胜,朱修良,等.下肢腺泡状软组织肉瘤及其转移灶的影像学表现[J].医学影像学杂志,2020,30(5):916-920.
- [6] 胡培安,周正荣,王坚,等.腺泡状软组织肉瘤的影像学特征及临床病理表现[J].中国癌症杂志,2009,19(1):12-16.
- [7] DONG A, WANG Y, CHENG C, et al. CT, MRI, and FDG PET/CT in a patient with alveolar soft part sarcoma[J]. Clin Nucl Med, 2014, 39(3):265-267.
- [8] 崔久法,陈海松,侯峰,等.腺泡状软组织肉瘤的 MR 特点[J].中国医学影像技术,2016,32(9):1432-1435.
- [9] SOOD S, BAHETI A D, SHINAGARE A B, et al. Imaging features of primary and metastatic alveolar soft part sarcoma: Single institute experience in 25 patients[J]. Br J Radiol, 2014, 87(1036):20130719.
- [10] HAGERTY B L, AVERSA J, DIGGS L P, et al. Characterization of alveolar soft part sarcoma using a large national database[J]. Surgery, 2020, 168(5):825-830.
- [11] FLORES R J, HARRISON D J, FEDERMAN N C, et al. Alveolar soft part sarcoma in children and young adults: A report of 69 cases[J]. Pediatr Blood Cancer, 2018, 65(5):e26953.
- [12] OGURA K, BEPPU Y, CHUMAN H, et al. Alveolar soft part sarcoma: A single-center 26-patient case series and review of the literature[J]. Sarcoma, 2012, 2012:907179.
- [13] GIRAUDO C, FICHERA G, DEL FIORE P, et al. Tumor cellularity beyond the visible in soft tissue sarcomas: Results of an ADC-based, single center, and preliminary radiomics study[J]. Front Oncol, 2022, 12:879553.