

Findings of prenatal ultrasound and genetic analysis of multiple pterygium syndrome in a fetus: Case report

1 例胎儿多发翼状赘肉综合征产前超声及遗传学分析表现

葛婷婷¹, 张 钊², 宋筱玉¹, 邓锡源¹, 韩 鑫¹, 汪小转¹, 祁 军¹,
王亚飞¹, 吕 玲³, 林晓娟^{1*}

(1. 甘肃省妇幼保健院 甘肃省中心医院产前诊断中心, 2. 医学遗传中心 甘肃省出生缺陷与罕见病临床医学研究中心, 3. 产科 甘肃 兰州 730050)

[Keywords] multiple pterygium syndrome; ultrasonography, prenatal; gene detection

[关键词] 多发性翼状赘肉综合征; 超声检查, 产前; 基因检测

DOI: 10.13929/j.issn.1003-3289.2024.05.034

[中图分类号] R714.53; R445.1 [文献标识码] B [文章编号] 1003-3289(2024)05-0795-03

多发性翼状赘肉综合征 (multiple pterygium syndrome, MPS) 为皮肤、肌肉及骨骼相关疾病, 临床以多发翼状赘肉和关节屈曲挛缩为特征, 可致关节严重运动障碍。MPS 胎儿可出现宫内生长迟缓、颈部囊性水肿、胎儿水肿甚至胎死宫内等, 出生后可能身材矮小、脊柱侧凸等而智力正常, 严重者可因呼吸肌无力导致呼吸衰竭甚至死亡^[1-2]。本文报道 1 例 MPS 胎儿产前超声表现及羊水样本遗传学分析结果, 以期加深对本病的认识。

1 病例资料

孕妇 29 岁, 孕 12 周超声显示胎儿颈项透明层

(nuchal translucency, NT) 增厚 (3.5 mm); 既往孕 6 产 2, 首次及第 2 次妊娠至足月均经剖宫产娩出女婴, 首产女婴体健, 第 2 次产出新生儿足部姿态异常, 因生后 24 h 内无法自主呼吸而死亡, 第 5 次妊娠因 23 周超声提示胎儿小下颌畸形、脊柱侧弯、脊髓圆锥位置下移、双足姿势异常伴有摇椅足、头皮水肿 (图 1) 而引产; 夫妻均体健, 非近亲结婚, 孕前及孕期均无毒物与放射接触史, 否认遗传病史。孕 18 周常规染色体核型分析及染色体拷贝数变异检查均未见异常。孕 23 周超声提示胎儿双足姿态异常 (图 2)。胎儿羊水全外显

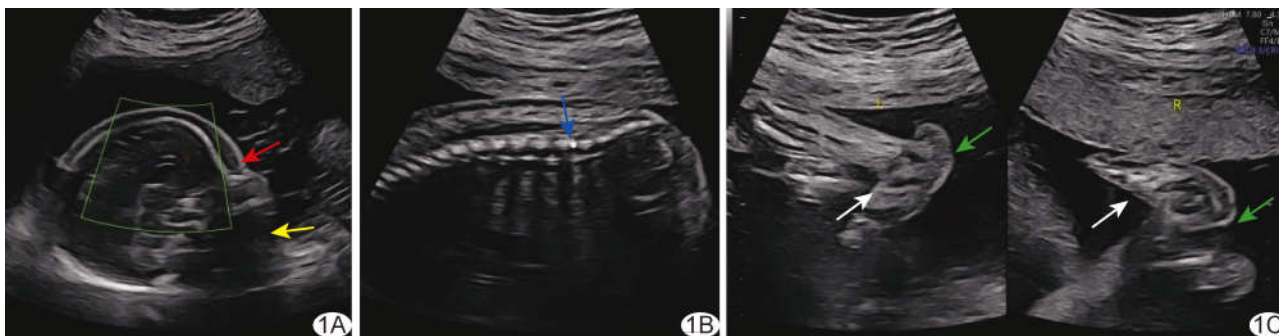


图 1 第 5 次妊娠, 孕 23 周胎儿声像图 A~C. 灰阶超声图示胎儿小下颌 (红箭)、头皮水肿 (黄箭)、脊髓圆锥位置下移 (蓝箭)、双足姿态异常 (白箭), 足跟部皮肤层增厚 (绿箭)

[基金项目] 甘肃省科技计划项目 (重点研发计划) (22YF7FA094)、甘肃省科技计划项目 (创新基地和人才计划) (21JR11RA171)、甘肃省科技计划项目 (青年科技基金) (23JRRA1752)、兰州市科技计划项目 (2022-3-15)。

[第一作者] 葛婷婷 (1988—), 女, 甘肃兰州人, 硕士, 主治医师。研究方向: 产前超声诊断。E-mail: 576405310@qq.com

[通信作者] 林晓娟, 甘肃省妇幼保健院 甘肃省中心医院产前诊断中心, 730050。E-mail: jxlinmail@163.com

[收稿日期] 2023-12-04 [修回日期] 2024-01-03

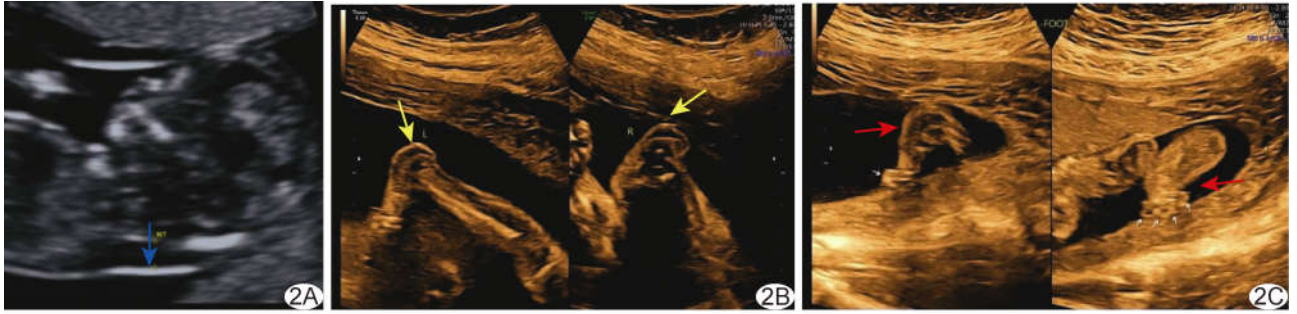


图 2 第 6 次妊娠, 胎儿声像图 A. 孕 12 周灰阶超声图示胎儿 NT 增厚(箭); B、C. 孕 23 周超声造影图示胎儿足跟部皮肤层增厚(黄箭), 双足姿态异常(红箭)

子测序(whole exome sequencing, WES) 结果: *CHRNG* c. 753_754delCT (p. Val253Ala) s * 44); Sanger 测序结果提示夫妻双方均为该位点杂合变异携带者(图 3), 根据 ACMG 指南^[3] *CHRNG* c. 753_754delCT 位点致病性评级为致病性变异(PVS1 + PP4 + PM3_Supporting + PM2)(证据项: PVS1, 该变异为无功能变异, PM2: 该变异为低频变异, 频率小于 0.000 5; PP4, 患者表型与疾病表型高度相符, PM3_Supporting, *CHRNG* 为隐性遗传基因, 在反式位置检测到致病性变异); *CHRNG* 基因关联疾病为致死性 MPS (OMIM: 253290) 及非致死性 MPS (OMIM: 265000), 属常染色体隐性遗传。孕妇接受引产。引产标本见膝关节无法弯曲而呈伸直状态, 足趾呈挛缩状, 足跟部皮肤增厚。临床诊断: 胎儿 MPS。本例报道经医院伦理委员会批准 [(2021)GSFY 伦审[65]号], 家系成员同意接受采集血样并签署知情同意书。

2 讨论

本例 6 次妊娠仅第 1 胎健康存活。本次孕早期产前超声发现胎儿异常后接受介入性产前诊断, 常规染色体核型分析及拷贝数变异均未见异常; 孕中期超声显示胎儿双足姿态固定、足跟部皮肤增厚、足趾呈挛缩状、膝关节持续呈伸直状态, WES 结果显示该夫妻双方均为 *CHRNG* 基因 c. 753_754delCT (p. Val253Ala)

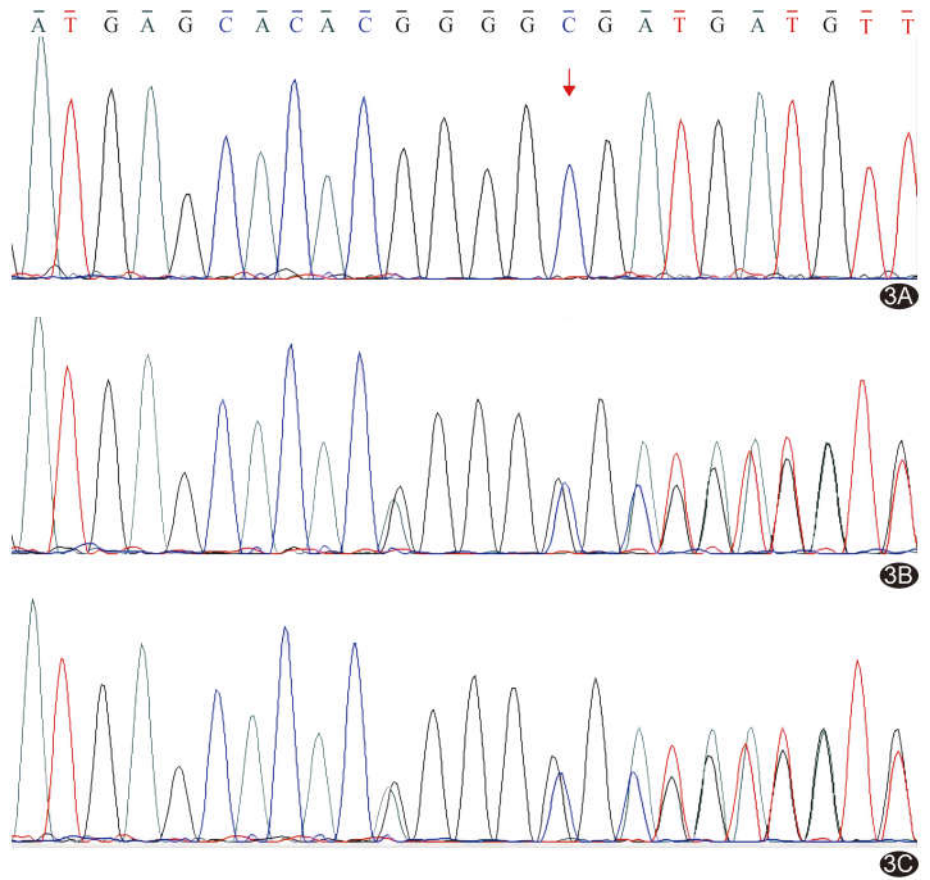


图 3 Sanger 测序图 A. 胎儿 *CHRNG* c. 753_754delCT (p. Val253Ala) s * 44) 纯合变异; B、C. 父(B)、母(C)均为该位点杂合变异携带者

s * 44) 的杂合变异者, 胎儿为纯合变异, 符合常染色体隐性遗传, 与 MPS 临床表型相符。

MPS 临床分为致死性与非致死性, 发病率尚不明确, 主要病因在于基因改变引起乙酰胆碱受体 (acetylcholine receptor, AChR) 蛋白异常。AChR 蛋白由 2 个 α 亚基及 β 、 δ 、 γ 亚基各 1 个组成, 分别由 *CHRNA1* (MIM 100690)、*CHRNA1* (MIM 100710)、*CHRND* (MIM 100720) 和 *CHRNG* (OMIM 100730) 基因编码^[4]。*CHRNG* 基因定位于 2q37.1, 共含 12 个外

显子^[5];其变异可使 AChR γ 亚基受损或缺失,导致 AChR 合成受阻及细胞膜定位异常,造成神经肌肉发育障碍、信号转导异常而引发 MPS^[4]。携带 CHRNG 基因变异孕妇死产和流产概率增加^[4];本例曾 2 次流产。

双足姿态异常且固定、足跟部皮肤增厚及足趾挛缩等是 MPS 最明显超声表现,本例所见与既往报道^[6]相符。足跟部增厚的皮肤即为翼状赘肉^[6]。MORGAN 等^[7]报道 1 胎孕 15 周引产标本皮肤广泛松弛,双侧手腕严重脱臼、椎侧弯合并面部畸形(上睑下垂、眼睑裂向下倾斜等);另 1 CHRNG 基因变异胎儿于孕 37 周出现胎儿水肿;出生后 1 h 因肺发育不全死亡,尸检发现四肢挛缩,双侧腹股沟及肘部见蹼状赘生物,脚呈摇椅状。皮肤蹼是产前诊断 MPS 的主要依据之一^[8],尤以肘前部及腘窝处较易观察。产前超声发现胎儿存在上述多发畸形、尤其合并足跟部皮肤增厚时,应着重观察四肢关节运动情况及肘前部与腘窝处有无翼状赘肉,以明确诊断。

目前关于 MPS 的报道仍较少。产前超声发现胎儿足部姿态异常、关节挛缩、足跟皮肤增厚出现翼状赘肉,尤其孕妇存在多次不良孕产史时,若常规染色体核型分析和拷贝变异数结果正常,应考虑行 WES 以排除基因异常。

利益冲突:全体作者声明无利益冲突。

作者贡献:葛婷婷查阅文献、撰写文章;张钊数据分析;宋筱玉指导、图像分析;邓锡源修改文章;韩鑫和汪小转查阅文献;祁军和王亚飞图像处理;吕玲经费支持;林晓娟修改和审阅文章。

[参考文献]

- [1] PENCHASZADEH V B, SALSZBERG B. Multiple pterygium syndrome[J]. J Med Genet, 1981,18(6):451-455.
- [2] HAKONEN A H, LEHTONEN J, KIVIRIKKO S, et al. Recessive MYH3 variants cause "Contractures, pterygia, and variable skeletal fusions syndrome 1B" mimicking Escobar variant multiple pterygium syndrome[J]. Am J Med Genet A, 2020,182(11):2605-2610.
- [3] RICHARDS S, AZIZ N, BALE S, et al. Standards and guidelines for the interpretation of sequence variants: A joint consensus recommendation of the American College of Medical Genetics and Genomics and the Association for Molecular Pathology[J]. Genet Med, 2015,17(5):405-424.
- [4] HOFFMANN K, MULLER J S, STRICKER S, et al. Escobar syndrome is a prenatal myasthenia caused by disruption of the acetylcholine receptor fetal gamma subunit [J]. Am J Hum Genet, 2006,79(2):303-312.
- [5] NAZARI T, RASHIDI-NEZHAD A, GANJI M, et al. Utilization of whole exome sequencing in lethal form of multiple pterygium syndrome: Identification of mutations in embryonal subunit of acetylcholine receptor[J]. Int J Mol Cell Med, 2019,8(4):258-269.
- [6] 陈亦儒,农恬颖,石伟哲,等. CHRNG 基因新发变异致多发性翼状赘肉综合征 1 例的遗传学分析[J]. 中华医学遗传学杂志, 2023,40(6):686-690.
- [7] MORGAN N V, BRUETON L A, COX P, et al. Mutations in the embryonal subunit of the acetylcholine receptor (CHRNG) cause lethal and Escobar variants of multiple pterygium syndrome[J]. Am J Hum Genet, 2006,79(2):390-395.
- [8] 饶明,林琪,刘涛,等. 产前超声诊断中孕期胎儿多发翼状赘肉综合征 1 例[J]. 中华超声影像学杂志, 2022,31(4):363-364.