❖中枢神经影像学

Changes of whole-brain functional connectivity in mild vascular cognitive impairment and correlations with cognitive function

ZHANG Yingying[1]，KANG Yingjie[1]，SHI Yuping[1]，ZHU Xuying[2]，XU Shutian[3]，WEI Xiangyu[4]，XU Chunyang[1]，ZHAN Songhua[1]，TAN Wenli[1*]

(1. Department of Radiology，2. Department of Neurology，4. Institute of Acupuncture and Anesthesia，Shuguang Hospital Affiliated to Shanghai University of Traditional Chinese Medicine，Shanghai 201203，China；3. Engineering Research Center of Traditional Chinese Medicine Intelligent Rehabilitation，Ministry of Education，Shanghai 201203，China)

[**Abstract**]　**Objective**　To explore changes of whole-brain functional connectivity (FC) in mild vascular cognitive impairment (mVCI) patients and correlations with cognitive function. **Methods**　Seventy-seven patients with clinically confirmed mVCI (mVCI group) and 78 matched elderly volunteers with normal cognitive function (control group) underwent Montreal cognitive assessment (MoCA) score and resting-state functional MRI (rs-fMRI). MoCA scores were compared between groups，the whole brain FC were observed with ROI-to-ROI FC analysis method and compared between groups，while the correlations of FC in brain regions being different between groups and MoCA scores in mVCI group were analyzed. **Results**　MoCA scores in mVCI group (20.0 [18.0，24.0]) were lower than in control group (27.5 [27.0，29.0]，$P<0.01$). In mVCI group，FC of 26 ROI-to-ROI composed of brain regions including the frontoparietal temporal lobe，shell nucleus and pallidum decreased (all *FDR* correction $P<0.05$)，and FC of the left and right shell nucleus-right parietal lobe ($r=0.31$，0.25，$P=0.01$，0.03)，right supplementary motor area-left and right parietal lobe (both $r=0.27$，both $P=0.02$)，right supplementary motor area，left pallidum and right central lid ($r=0.29$，0.26，$P=0.01$，0.03) were positively correlated with MoCA scores. **Conclusion**　FC of striato-frontoparietal cortex in mVCI patients decreased widely and symmetrically，and the changes of FC were positively correlated with cognitive function.

[**Keywords**]　cognitive dysfunction；functional connectivity；magnetic resonance imaging

DOI：10.13929/j.issn.1003-3289.2022.11.003

轻度血管性认知障碍脑网络功能连接改变及其与认知功能的相关性

张颖颖[1]，康英杰[1]，石玉萍[1]，朱旭莹[2]，徐曙天[3]，魏翔宇[4]，徐春阳[1]，詹松华[1]，谭文莉[1*]

(1.上海中医药大学附属曙光医院放射科，2.神经内科，4.针刺与麻醉研究所，上海　201203；3.中医智能康复教育部工程研究中心，上海　201203)

[**摘　要**]　**目的**　观察轻度血管性认知障碍(mVCI)患者全脑种子点-种子点功能连接(FC)改变，分析其与认知功能的关系。**方法**　对 77 例临床确诊 mVCI 患者(mVCI 组)及 78 名认知功能正常的老年健康志愿者(对照组)行蒙特利尔认知评

[**基金项目**] 上海市“科技创新行动计划”医学创新研究专项(22Y11910600)、上海中医药大学预算内项目(2021LK076)、上海中医药大学附属曙光医院“四明学者”项目(SGXZ-201901)。

[**第一作者**] 张颖颖(1994—)，女，山东济宁人，硕士，医师。研究方向：中枢神经影像学诊断。E-mail：imallears@163.com

[**通信作者**] 谭文莉，上海中医药大学附属曙光医院放射科，201203。E-mail：tanying2245@163.com

[**收稿日期**] 2022-07-27　　[**修回日期**] 2022-09-27

估(MoCA)量表评分,采集静息态功能 MRI(rs-fMRI);比较组间 MoCA 评分差异,采用种子点到种子点(ROI-to-ROI)FC 分析方法观察 2 组全脑 FC 差异,分析 mVCI 组与对照组存在差异脑区的 FC 与 MoCA 评分的相关性。**结果** mVCI 组 MoCA 评分[20.0(18.0,24.0)]低于对照组[27.5(27.0,29.0),$P<0.01$],患者额顶颞叶及壳核、苍白球等多个脑区组成的 26 条 ROI-to-ROI 的 FC 降低(*FDR* 校正 P 均<0.05);其左、右壳核与右顶盖($r=0.31$、0.25,$P=0.01$、0.03),右辅助运动区与左、右顶盖(r 均=0.27,P 均=0.02),右辅助运动区、左苍白球与右中央盖($r=0.29$、0.26,$P=0.01$、0.03)间 FC 均与 MoCA 评分呈正相关。**结论** mVCI 患者纹状体-额顶叶皮质 FC 广泛对称性下降,且 FC 改变与其认知功能呈正相关。

[**关键词**] 认知功能障碍;功能连接;磁共振成像

[**中图分类号**] R322.81;R445.2 [**文献标识码**] A [**文章编号**] 1003-3289(2022)11-1606-05

轻度血管性认知障碍(mild vascular cognitive impairment,mVCI)是介于正常老化与痴呆之间的过渡性病理阶段,主要表现为认知功能阶段性下降,脑小血管病(cerebral small vessel disease,CSVD)是其主要诱发因素之一[1]。mVCI 起病隐匿,临床症状异质性较大,早期诊疗困难。静息态功能 MRI(resting-state functional MRI,rs-fMRI)用于筛查脑退行性疾病具有良好应用价值,通过分析脑网络水平功能连接(functional connectivity,FC),可全面反映解剖学上相互独立脑区在功能活动上的联系及其协同作用[2-3]。本研究以种子点到种子点(ROI-to-ROI)FC 分析方法观察 mVCI 患者全脑 FC 改变及其与认知功能的关系。

1 资料与方法

1.1 一般资料 收集 2020 年 12 月—2021 年 12 月上海中医药大学附属曙光医院 77 例 mVCI 患者(mVCI 组),男 33 例、女 34 例,年龄 60～80 岁、平均(70.6±7.2)岁;均为右利手,具有小学及以上文化程度;主诉认知下降,符合《2019 年中国血管性认知障碍诊治指南》中 mVCI 诊断标准;头部 MRI 可见 CSVD 相关表现,符合国际血管性行为与认知障碍协会 2014 版影像学诊断标准[4];蒙特利尔认知评估(Montreal cognitive assessment,MoCA)量表评分 18～26 分,改良 Hachinski 缺血量表(Hachinski ischemic scale,HIS)总分≥7;临床痴呆评定量表(clinical dementia rating,CDR)评分为 0.5 分,即轻度认知受损;工具性日常生活活动能力(instrument activities of daily living,IADL)量表评分为 14 分,未失能。排除标准:①未能完成神经心理学测试;②汉密尔顿抑郁量表(Hamilton depression scale,HAMD)评分>17 分;③入组前 3 个月内新发脑卒中;④影像学存在大血管疾病表现,如皮质和/或皮质-皮质下非腔隙性区域性梗死和分水岭梗死或出血;⑤其他原因所致脑白质病变,如正常压力脑积水、多发性硬化、放射治疗所致脑部疾病及代谢性疾病等;⑥脑肿瘤或脑部手术史,神经或精神疾病史、药物滥用史或严重内脏受累史;⑦MR 检查禁忌证。同期招募 78 名与 mVCI 组年龄、性别及受教育年限相匹配的老年志愿者为对照组,年龄 60～80 岁,平均(69.9±6.2)岁,均为右利手,小学及以上文化程度,认知功能正常(MoCA 评分≥26 分),无痴呆(CDR 评分为 0 分),未失能(IADL 评分为 14 分),无 MR 检查禁忌证。本研究经院伦理委员会批准(2022-1093-30-01),受检者及家属均知情同意并签署知情同意书。

1.2 仪器与方法 采用联影 uMR 780 3.0T MR 仪及 12 通道头部柔性线圈采集头部 MRI。嘱受检者仰卧,佩戴降噪耳塞,安静、闭眼并保持清醒状态,以海绵垫固定其头部;参数:3D-T1WI,TR 7.2 ms,TE 3.1 ms,FA 10°,FOV 256 mm×256 mm,层厚 1 mm,层数 192;血氧水平依赖(blood oxygenation level dependent,BOLD)-fMRI,TR 2 000 ms,TE 30 ms,FA 90°,FOV 224 mm×224 mm,矩阵 64×64,层数 33,体素 3.5 mm×3.5 mm×3.5 mm,扫描时间 8 min,共采集 240 个时间点。

1.3 数据分析 采用 Matlab R2018b 平台 CONN 工具包对图像进行预处理:去除前 10 个时间点数据,行时间层校正、头动校正(剔除角度>2°、位移>2 mm 数据)及空间标准化,以半高全宽为 6 mm 高斯核行空间平滑、去线性趋势和回归噪声及协变量,并以带通滤波(带宽 0.01～0.08 Hz)。

采用一般线性模型“ROI-to-ROI”方法,基于 CONN 工具箱默认脑图谱提供的 132 个脑 ROI(哈佛-牛津图谱 112 个皮质和皮质下区域与解剖自动标记法图谱 20 个小脑区域组合)[5]构建全脑 rs-FC 矩阵,提取每个 ROI 的平均 BOLD 时间序列,以 Pearson 相关分析观察每对 ROI 间的 FC 强度。采用两样本 t 检验比较组间脑 FC 差异,以非参数统计无阈值聚类增强(threshold free cluster enhancement,TFCE)方法对

数据进行置换测试，并基于错误发现率（false discovery rate，FDR）行多重比较校正，$P<0.05$ 为差异有统计学意义。

1.4　统计学分析　采用 SPSS 25.0 统计分析软件。以 $\bar{x}\pm s$ 表示符合正态分布的计量资料，以两独立样本 t 检验行组间比较；以中位数（上下四分位数）表示不符合正态分布者，行 Mann-Whitney U 检验。采用 χ^2 检验比较计数资料。提取 mVCI 组与对照组 FC 存在差异脑区的 T 值，以性别、年龄及受教育年限为协变量，采用 Pearson 相关分析观察 T 值与 MoCA 量表评分的相关性。$P<0.05$ 为差异有统计学意义。

2　结果

2.1　一般资料　2 组受检者性别、年龄、受教育年限及职业属性差异均无统计学意义（P 均 >0.05），MoCA 评分差异有统计学意义（$P<0.01$）。见表 1。

2.2　全脑 FC 分析　mVCI 患者纹状体-额顶叶皮质 FC 广泛对称性降低（P 均 <0.01），包括左颞横回及双侧壳核、苍白球、中央前回、中央后回、辅助运动区、中央盖、顶盖及岛叶 17 个 ROI 组成的 54 条 ROI-to-ROI 的 FC（图 1）；经 FDR 校正，其中 26 对 ROI 的 FC 差异均有统计学意义（FDR 校正 P 均 <0.05，表 2）。

2.3　相关性分析　mVCI 组左、右壳核与右顶盖之间的 FC（$r=0.31$、0.25，$P=0.01$、0.03），右辅助运动区与左、右顶盖之间的 FC（r 均 $=0.27$，P 均 $=0.02$）与 MoCA 评分呈对称性正相关；右辅助运动区、左苍白球与右中央盖之间的 FC 均与 MoCA 评分呈孤立性正相关（$r=0.29$、0.26，$P=0.01$、0.03）。见表 3 及图 2。

3　讨论

本研究采用 ROI-to-ROI 方法观察 mVCI 患者全脑 FC 的病理性改变，发现其纹状体与额顶叶感觉运动区之间的 FC 对称性降低，且与认知能力相关。

认知功能依赖于大脑双侧皮层结构的协同整合[6]。出现认知障碍时，CSVD 患者双侧额顶颞叶皮质对称性广泛受累[7]。急性期脑卒中患侧大脑半球皮质脊髓束连接性降低，恢复期双侧大脑半球间皮质网络发生代偿重组[8]。本研究发现，mVCI 患者脑 FC 对称性降低致大脑半球间交互作用整合不足而处于失代偿状态，可能是其早期出现认知障碍的病理基础。

纹状体包括新纹状体（尾状核和壳核）和旧纹状体

表 1　mVCI 组与对照组一般资料比较

组别	性别（例/名）		年龄（岁）	受教育年限（年）	职业（例/名）		MoCA 评分
	男	女			体力劳动	脑力劳动	
mVCI 组（$n=77$）	33	44	70.6±7.2	12（9，15）	36	41	20.0（18.0，24.0）
对照组（$n=78$）	23	55	69.9±6.2	12（9，15）	36	42	27.5（27.0，29.0）
$t/\chi^2/Z$ 值	3.00		0.69	−1.07	0.01		−10.87
P 值	0.08		0.49	0.28	0.94		<0.01

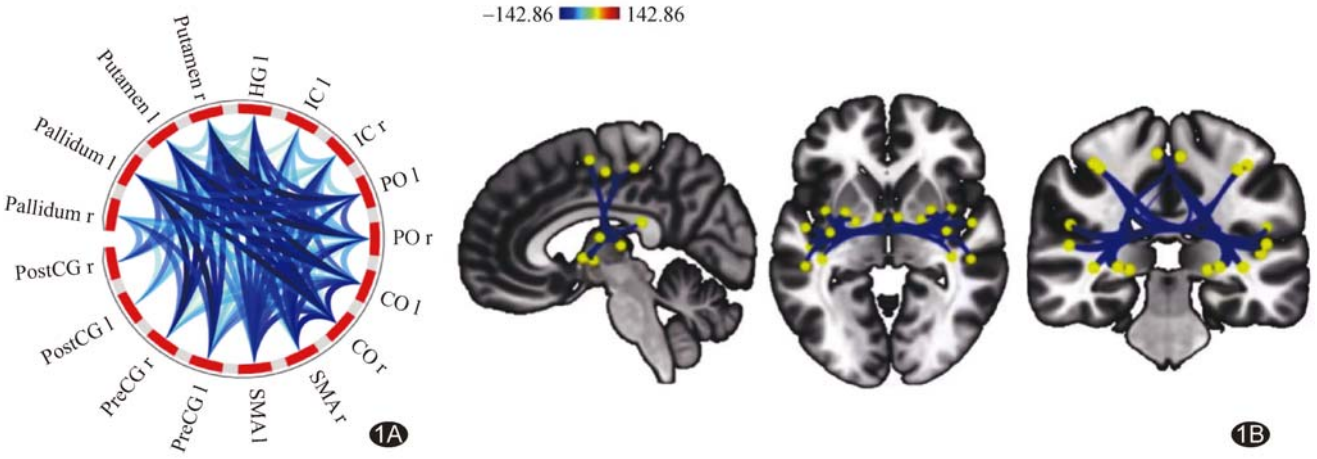

图 1　基于 ROI-to-ROI 分析的脑 FC 指环图（A）及标准脑模板球棍图（B）示 mVCI 组较对照组 FC 降低脑区　注：色带中的暖色（红黄色）代表 FC 增高，冷色（蓝绿色）代表 FC 降低；Pallidum：苍白球；Putamen：壳核；PreCG：中央前回；PostCG：中央后回；CO：中央盖；PO：顶盖；SMA：辅助运动区；IC：岛叶；HG：颞横回；r：右；l：左

表 2　mVCI 组与对照组 FC 存在差异脑区

脑区	T 值	FDR 校正 P 值
簇 1（TFCE＝124.31）		＜0.01
左苍白球-右中央后回	－4.74	0.02
左苍白球-右中央盖	－4.73	0.02
左苍白球-左中央前回	－4.70	0.02
右壳核-左中央盖	－4.49	0.02
右壳核-左顶盖	－4.49	0.02
左壳核-右顶盖	－4.49	0.02
左壳核-右中央前回	－4.46	0.02
左苍白球-左中央盖	－4.25	0.02
右壳核-右顶盖	－4.22	0.02
左壳核-左中央前回	－4.16	0.03
左壳核-右中央盖	－4.13	0.03
右壳核-右中央盖	－4.09	0.03
右壳核-左中央前回	－4.09	0.03
左壳核-左中央盖	－4.01	0.03
右壳核-右中央前回	－4.01	0.03
右壳核-左辅助运动区	－3.82	＜0.05
左苍白球-左顶盖	－3.80	＜0.05
左壳核-左顶盖	－3.80	＜0.05
簇 2（TFCE＝91.86）		＜0.01
右辅助运动区-右中央盖	－4.50	0.02
右辅助运动区-右顶盖	－4.39	0.02
右中央盖-左中央盖	－4.21	0.02
左辅助运动区-右岛叶	－4.10	0.03
右辅助运动区-左顶盖	－4.06	0.03
左辅助运动区-左顶盖	－3.93	0.04
簇 3（TFCE＝60.55）		＜0.01
右中央盖-左颞横回	－4.28	0.02
右顶盖-左颞横回	－3.95	0.04

（苍白球），是皮层-纹状体-丘脑回路的重要中继核，主要参与认知功能及调控精细运动。顶盖与体感功能关系密切，中央盖隶属大脑皮层运动区，额顶叶皮质参与认知及运动调控[9]。小动脉硬化、血管内皮功能受损

表 3　mVCI 组与对照组存在差异脑区的 FC 与 MoCA 评分的相关性

脑区	T 值	相关性分析结果	
		r 值	P 值
右辅助运动区-右顶盖	－4.39	0.27	0.02
右辅助运动区-左顶盖	－4.06	0.27	0.02
右辅助运动区-右中央盖	－4.50	0.29	0.01
右壳核-右顶盖	－4.22	0.25	0.03
左壳核-右顶盖	－4.49	0.31	0.01
左苍白球-右中央盖	－4.73	0.26	0.03

可致皮质与皮质下区域联系障碍而出现认知障碍。ZHU 等[10]发现皮层下腔隙性脑梗死患者皮质-纹状体结构及功能连接与认知表现相关。本组 mVCI 患者左、右壳核与右顶盖、左苍白球与右中央盖之间 FC 降低，且其 FC 均与 MoCA 评分呈正相关，提示评估纹状体与顶盖及中央盖 FC 有助于监测 mVCI 早期认知功能下降。

既往认为 VCI 为“认知性”疾病，而感觉运动网络通常相对稳定。但 WU 等[11]基于独立成分分析发现脑白质疏松患者感觉运动所属脑区存在 FC 异常；闫少珍等[12]的局部一致性分析结果显示遗忘型轻度认知障碍患者记忆及感觉运动脑区长-短程 FC 异常。本组 mVCI 患者右辅助运动区-左右顶盖、右中央盖 FC 减低与认知下降相关，出现脑功能异常早于躯体运动功能障碍，提示神经退行性疾病易影响感觉和运动相关脑区的 FC，增加罹患痴呆风险。

65 岁以上老年人可有不同程度听力下降，长期缺乏外周听觉系统的感觉输入可触发更高阶认知功能降低而加速脑老化[13]。颞横回是听觉系统的重要组成部

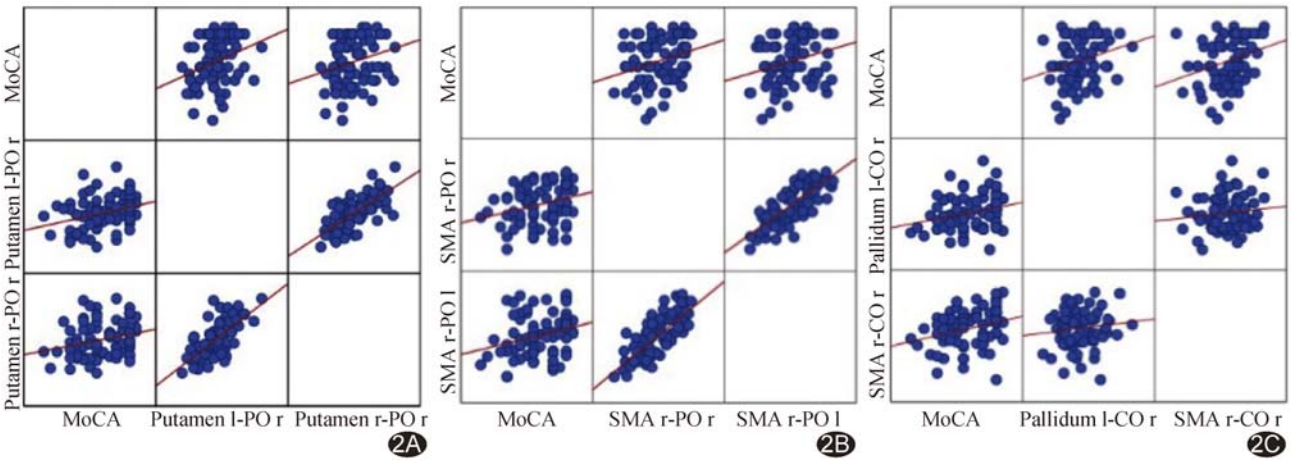

图 2　mVCI 患者双侧壳核与右顶盖（A）、右辅助运动区与左、右顶盖（B）及右辅助运动区、左苍白球与右中央盖（C）之间 FC 与 MoCA 评分的相关性矩阵图　（Pallidum：苍白球；Putamen：壳核；CO：中央盖；PO：顶盖；SMA：辅助运动区；r：右；l：左）

分，听觉神经入脑呈不完全交叉可造成 FC 偏侧性降低，而左侧为语言优势半球，对神经退化更敏感[14]。本组 mVCI 患者左颞横回与右顶盖及右中央盖之间 FC 降低，提示存在脑网络信息加工能力减弱及听觉能力退化，并可加剧其认知功能减退。

本研究的主要局限性：①为横断面研究，样本量较少，且未进行随访；②mVCI 患者存在个体差异，且年龄均＞60 岁，可能存在基础疾病；③mVCI 组与对照组存在差异脑区的 FC 与 MoCA 评分的相关性系数不高，可能与样本量较少或采用一般线性模型进行数据分析有关，有待后续深入分析。

综上，mVCI 患者纹状体-额顶叶感觉运动皮质 FC 广泛、对称性下降，且其 FC 改变与认知功能呈正相关。fMRI 可为更好地分析 mVCI 患者认知功能改变提供客观影像学依据。

［参考文献］

［1］ ZANON ZOTIN M C, SVEIKATA L, VISWANATHAN A, et al. Cerebral small vessel disease and vascular cognitive impairment: From diagnosis to management［J］. Curr Opin Neurol, 2021,34(2):246-257.

［2］ 史安平，于瀛，胡博，等. 全脑功能连接模式分析研究及临床应用进展［J］. 中国介入影像与治疗学，2021，18(7):430-433.

［3］ 蒋欣，尹春丽，滕振杰，等. 静息态功能磁共振在皮质下缺血性血管性认知损害中的应用［J］. 国际脑血管病杂志，2016，24(5):454-458.

［4］ SACHDEV P, KALARIA R, OBRIEN J, et al. Diagnostic criteria for vascular cognitive disorders: A VASCOG statement［J］. Alzheimer Dis Assoc Disord, 2014,28(3):206-218.

［5］ WHITFIELD-GABRIELI S, NIETO-CASTANON A. Conn: A functional connectivity toolbox for correlated and anticorrelated brain networks［J］. Brain Connect, 2012,2(3):125-141.

［6］ XIA Y, HUANG G, QUAN X, et al. Dynamic structural and functional reorganizations following motor stroke［J］. Med Sci Monit, 2021,27:e929092.

［7］ CHEN X, WANG J, SHAN Y, et al. Cerebral small vessel disease: Neuroimaging markers and clinical implication［J］. J Neurol, 2019,266(10):2347-2362.

［8］ SWAYNE O B, ROTHWELL J C, WARD N S, et al. Stages of motor output reorganization after hemispheric stroke suggested by longitudinal studies of cortical physiology［J］. Cereb Cortex, 2008,18(8):1909-1922.

［9］ MÅLÎIA M D, DONOS C, BARBORICA A, et al. Functional mapping and effective connectivity of the human operculum［J］. Cortex, 2018,109:303-321.

［10］ ZHU H, WANG W, LI H, et al. Basal ganglia-cortical circuit disruption in subcortical silent lacunar infarcts［J］. Front Neurol, 2019,10:660.

［11］ WU X, LAI Y, ZHANG Y, et al. Breakdown of sensorimotor network communication in leukoaraiosis［J］. Neurodegener Dis, 2015,15(6):322-330.

［12］ 闫少珍，齐志刚，安彦虹，等. 静息态 fMRI 观察遗忘型轻度认知障碍患者长-短程功能连接［J］. 中国医学影像技术，2018，34(11):1604-1609.

［13］ JOHNSON J C S, MARSHALL C R, WEIL R S, et al. Hearing and dementia: From ears to brain［J］. Brain, 2021,144(2):391-401.

［14］ MORTON B E. Brain executive laterality and hemisity［J］. Personal Neurosci, 2020,3:e10.