

◆ 个案报道

False positive uptake of parathyroid transplantation area after
 ^{131}I treatment: Case report ^{131}I 治疗后甲状旁腺移植区假阳性摄取 1 例

贺 嵩, 谢来平, 黄定德, 厉红民

(陆军军医大学第一附属医院核医学科, 重庆 400038)

[Keywords] thyroid neoplasms; parathyroid glands; iodine radioisotopes; tomography, emission-computed, single-photon

[关键词] 甲状腺肿瘤; 甲状旁腺; 碘放射性同位素; 体层摄影术, 发射型计算机, 单光子

DOI: 10.13929/j.issn.1003-3289.2022.07.044

[中图分类号] R736.1; R817.4 [文献标识码] B [文章编号] 1003-3289(2022)07-1119-02

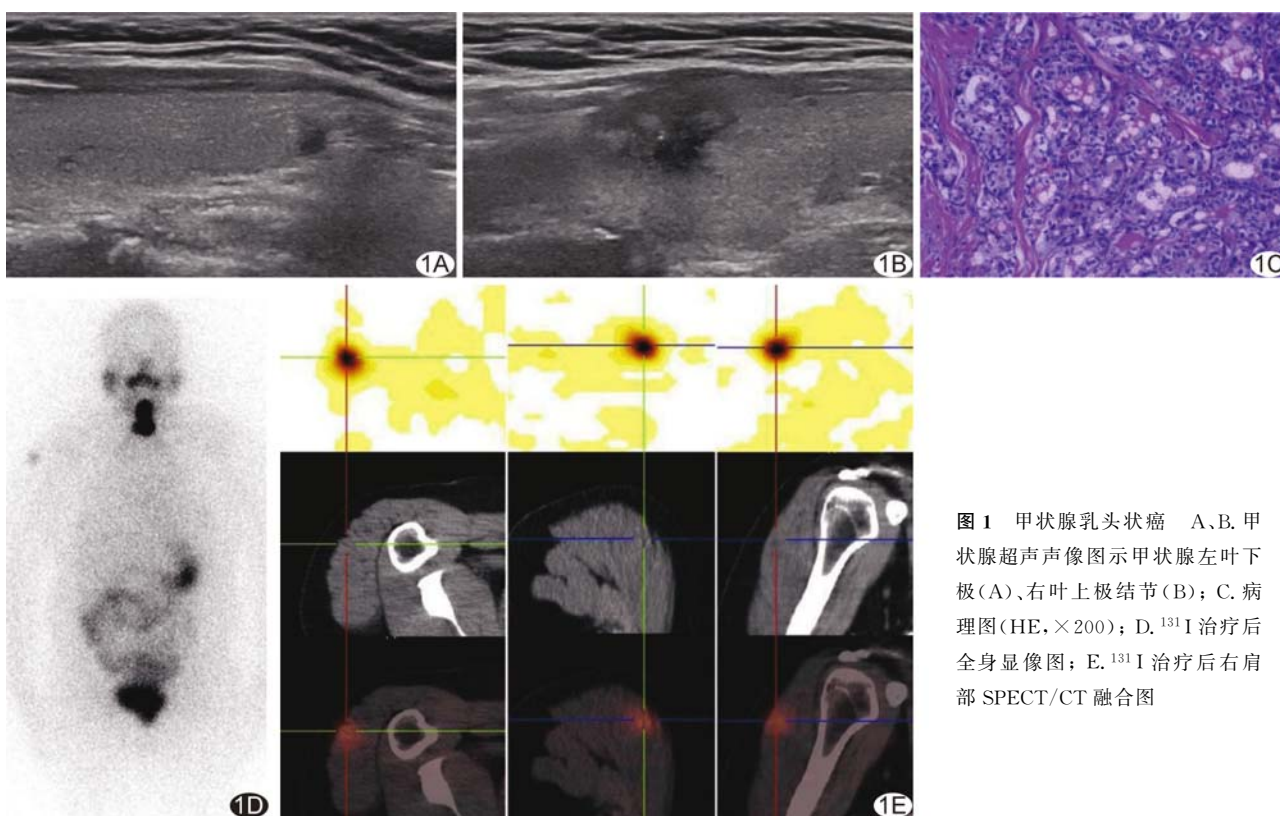


图 1 甲状腺乳头状癌 A、B. 甲状腺超声声像图示甲状腺左叶下极(A)、右叶上极结节(B); C. 病理图(HE, $\times 200$); D. ^{131}I 治疗后全身显像图; E. ^{131}I 治疗后右肩部 SPECT/CT 融合图

患者女, 44 岁, 体检甲状腺超声示甲状腺左叶 $2.5\text{ mm} \times 2.6\text{ mm} \times 1.8\text{ mm}$ 、右叶 $14.7\text{ mm} \times 13.2\text{ mm} \times 12.7\text{ mm}$ 低回声结节(图 1A、1B), 美国放射学会甲状腺影像报告和数据系统(thyroid imaging reporting and data system, TI-RADS) 4~5 级; 既往体健。查体及实验室检查均未见明显异常。3 日后行

甲状腺右叶结节穿刺活检, 病理报告甲状腺乳头状癌。2 周后颈部增强 CT 提示甲状腺右叶占位, 考虑恶性肿瘤; 左叶未见明显异常。行全麻下双侧甲状腺叶切除+中央区右侧淋巴结清扫术+右下甲状腺旁腺右三角肌移植术。术后病理: 甲状腺左叶组织内见 1 枚质稍硬的灰白色实性结节, 右叶组织切面下见

[第一作者] 贺嵩(1987—), 男, 重庆人, 本科, 主治医师。E-mail: 723773707@qq.com

[收稿日期] 2021-08-11 [修回日期] 2022-04-08

1 枚紧邻被膜边界欠清的质硬结节及 1 枚质软灰白色实性结节,右中央区呈灰褐色;光镜下见肿瘤细胞呈腺泡状、巢状排列,可见立方细胞及柱状细胞,核重叠,可见核沟、核内包涵体及磨玻璃样核(图 1C)。病理诊断:(甲状腺左叶)微小乳头状癌、(甲状腺右叶)乳头状癌、(中央区右侧)2 枚转移性淋巴结,第 8 版 TNM 分期为 T1bN1aM0 I 期,2015 美国甲状腺协会复发危险度分层为中危。术后 1 个月复查,促甲状腺激素 0.22 μ IU/ml,甲状腺球蛋白 0.19 ng/ml。于术后 2 个半月开始低碘准备 4 周并停甲状腺素片,3 周后复查促甲状腺激素 16.21 μ IU/ml,甲状腺球蛋白 0.60 ng/ml。于术后 3 个半月行¹³¹I(5 550 MBq)消融治疗,次日¹³¹I 全身显像及 SPECT/CT 融合显像示甲状腺床区域明显¹³¹I 摄取,右三角肌局限性轻度¹³¹I 摄取(图

1D、1E),因患者无右肩部疼痛等症状及相关阳性体征,综合考虑所见为甲状旁腺移植区,即甲状旁腺移植区¹³¹I 假阳性摄取。

讨论 ¹³¹I 治疗甲状腺乳头状癌后全身显像可检测残留甲状腺及转移灶,但需排除生理性摄取、病理性摄取、体内滞留及分泌物体外污染等假阳性摄取。SPECT/CT 断层融合显像可提高定位¹³¹I 摄取灶和辅助定性的准确性。术后甲状腺球蛋白水平可作为评估残留甲状腺组织及疾病状态的有效指标;¹³¹I 全身显像及 SPECT/CT 融合显像、结合甲状腺球蛋白水平及病史有助于诊断¹³¹I 治疗后假阳性摄取。本例右三角肌甲状旁腺移植部位¹³¹I 异常摄取,结合临床考虑可能系术后炎症反应引起局部血管扩张、血流量增多及毛细血管通透性增加所致,或与¹³¹I 被炎症部位白细胞有机化并储留有关。

使用阿拉伯数字和汉字数字的一般原则

根据 GB/T 15835《出版物上数字用法的规定》

(1)在统计图表、数学运算、公式推导中所有数字包括正负整数、小数、分数、百分数和比例等,都必须使用阿拉伯数字。

(2)在汉字中已经定型的词、词组、成语、缩略语等都必须使用汉语数字,例如:一次方程、三维超声、二尖瓣、法洛四联症、星期一、五六月、八九个月、四十七八岁等。

(3)除了上述情况以外,凡是使用阿拉伯数字而且又很得体的地方,都应该使用阿拉伯数字。遇到特殊情况时,可以灵活掌握,但应该注意使全篇同一。

(4)如果数字的量级小于 1 时,小数点前面的零(0)不能省去,如 0.32 不能写成.32。