

MRI manifestations and clinical characteristics of postoperative knee joint adhesion

GAO Lixiang, LIU Ying, SUN Xingwen, YUAN Huishu*

(Department of Radiology, Peking University Third Hospital, Beijing 100191, China)

[Abstract] **Objective** To observe the MRI manifestations and clinical characteristics of postoperative knee joint adhesion. **Methods** Data of 27 patients with knee joint adhesion confirmed by arthroscopy after arthroscopic knee surgery were retrospectively analyzed, and the MRI manifestations and clinical characteristics were observed. **Results** MRI manifestations of postoperative knee joint adhesion included different degrees of synovial thickening in joint cavity, with low signals on T1WI, medium and high signals on fat saturation (FS) proton density (PD) WI, and multiple striped low signals on T2WI in the thickened synovium, without or only with a small amount of effusion in joint cavity. Arthroscopy and MRI showed that the postoperative knee joint adhesion involved suprapatellar capsule (81.48%, 22/27), infrapatellar fat pad (77.78%, 21/27), medial and lateral recess (51.85%, 14/27) and intercondylar fossa (22.22%, 6/27). Different degrees of articular cartilage injury were found in 23 cases (23/27, 85.19%), especially patellar cartilage and trochlear cartilage. **Conclusion** Postoperative knee joint adhesion occurred most in the middle and late stage after surgery, usually involved suprapatellar capsule and infrapatellar fat pad with cartilage injuries, especially patellar cartilage and trochlear cartilage. MRI manifestations were different degrees of synovial thickening, with medium and high signal on FS PDWI, and multiple striped low signals on T2WI could be seen in thickened synovium, without or only a small amount of effusion in joint cavity.

[Keywords] knee joint; tissue adhesions; magnetic resonance imaging

DOI:10.13929/j.issn.1003-3289.2022.07.023

膝关节术后粘连 MRI 表现及临床特点

高丽香, 刘颖, 孙兴文, 袁慧书*

(北京大学第三医院放射科, 北京 100191)

[摘要] **目的** 观察膝关节术后关节粘连的 MRI 征象及其临床特点。**方法** 回顾性分析 27 例接受关节镜下膝关节手术后再次经关节镜证实存在膝关节粘连患者, 观察其 MRI 表现及临床特点。**结果** 膝关节术后关节粘连 MRI 表现为膝关节腔内不同程度滑膜增厚, T1WI 呈低信号, 脂肪饱和 (FS) 质子密度 (PD) WI 呈中-高信号, 其内可见多发条带状 T2WI 低信号, 关节腔内无或仅见少量积液。关节镜及 MRI 示膝关节术后关节粘连可累及髌上囊 (81.48%, 22/27)、髌下脂肪垫 (77.78%, 21/27)、内外侧隐窝 (51.85%, 14/27) 及髁间窝 (22.22%, 6/27); 且多伴 (23/27, 85.19%) 不同程度关节软骨损伤, 常累及髌骨软骨及滑车软骨。**结论** 膝关节术后关节粘连多发生于术后中晚期, 好发于髌上囊和髌下脂肪垫, 多伴软骨损伤, 特别是髌骨软骨和滑车软骨; 其 MRI 特征性表现为不同程度滑膜增厚, FS PDWI 呈中-高信号, 内见多发条带状 T2WI 低信号, 关节腔内无或仅见少量积液。

[关键词] 膝关节; 组织粘连; 磁共振成像

[中图分类号] R684.8; R445.2 **[文献标识码]** A **[文章编号]** 1003-3289(2022)07-1066-04

[第一作者] 高丽香 (1990—), 女, 河北沧州人, 博士, 主治医师。研究方向: 肌肉骨骼关节影像学。E-mail: gaolixiang9008@163.com。

[通信作者] 袁慧书, 北京大学第三医院放射科, 100191。E-mail: huishuy@sina.com

[收稿日期] 2021-12-29 **[修回日期]** 2022-04-01

下肢损伤中,膝关节运动损伤最为常见,主要包括前交叉韧带断裂、半月板损伤、髌股关节软骨损伤、骨折及脱位等。关节镜下修复是治疗膝关节运动损伤的常规手段,但术后部分患者可出现膝关节粘连等并发症,需进行二次关节镜下手术加以松解^[1]。目前国内外相关研究多集中于临床诊断及治疗膝关节镜术后粘连,而少见影像学研究。本研究观察膝关节镜术后粘连的 MRI 征象及其临床特点。

1 资料与方法

1.1 一般资料 回顾性分析 2011 年 7 月—2021 年 11 月 27 例膝关节镜术后经再次关节镜检查证实的膝关节粘连患者,男 18 例,女 9 例,年龄 15~47 岁,中位年龄 32 岁;确诊关节粘连与首次关节镜下手术的时间间隔为 5~36 个月,平均(13.43±9.28)个月;左膝关节粘连 10 例、右膝关节 17 例。27 例中,24 例因前交叉韧带断裂、3 例分别因半月板撕裂、股四头肌肌腱断裂及髌韧带断裂而接受首次关节镜下膝关节手术。本研究获院伦理委员会批准,患者均签署知情同意书。

1.2 仪器与方法 采用 GE 1.5T MR360 或 3.0T HDxt MR 扫描仪,常规膝关节表面线圈。嘱患者仰卧、双腿伸直,扫描范围自髌上囊至胫骨粗隆。参数:矢状位快速自旋回波 1.5T MR T1WI, TR 254 ms, TE 13 ms, 矩阵 288×256;矢状位脂肪饱和(fat saturation, FS)快速自旋回波 1.5T MR 质子密度(proton density, PD)WI, TR 2 561 ms, TE 34 ms, 矩阵 288×256;冠状位 FS 快速自旋回波 1.5T MR PDWI, TR 2 576 ms, TE 36 ms, 矩阵 320×256;轴位 FS 快速自旋回波 1.5T MR PDWI, TR 3 503 ms, TE 34 ms, 矩阵 320×256;矢状位自旋回波 3.0T MR T1WI, TR 460 ms, TE 3.5 ms, 矩阵 288×256;矢状位 FS 快速自旋回波 3.0T MR PDWI, TR 2 700 ms, TE 36 ms, 矩阵 320×256;冠状位 FS 快速自旋回波 3.0T MR PDWI, TR 2 280 ms, TE 33 ms, 矩阵 320×256;轴位 FS 快速自旋回波 3.0T MR PDWI, TR 2 780 ms, TE 33 ms, 矩阵 288×256;1.5T MR FOV 均为 170 mm×170 mm、层厚 3.5 mm、层间隔 0.7 mm,3.0T MR FOV 均为 180 mm×180 mm、层厚 3.5 mm、层间隔 0.5 mm。

1.3 图像分析 由具有 5 年及 10 年工作经验的放射科主治医师及副主任医师各 1 名评估膝关节滑膜增厚程度及信号特点、粘连带、关节积液、软骨损伤情况及邻近骨质;意见产生分歧时,经协商达成一致。

1.4 关节镜下软骨损伤分级 27 例均接受二次关节

镜下手术以松解粘连带。采用 Outerbridge 标准对关节镜下所见软骨损伤程度进行分级^[2]: I 级,软骨软化、水肿或表面出现泡状结构; II 级,软骨变薄,轻至中度纤维化,表面出现缺损; III 级,软骨重度纤维化,表面缺损达软骨下骨,缺损直径>1.5 cm; IV 级,软骨退变深达骨皮质,出现全层缺损,软骨下骨质裸露。

1.5 膝关节主动活动角度 由 1 名具有 10 年以上工作经验的运动医学科副主任医师评估膝关节屈伸活动情况,记录主动活动角度。

2 结果

27 例均存在膝关节屈伸活动受限,主动活动角度为 65°~90°。

膝关节镜术后关节粘连 MRI 特征性表现为关节腔内不同程度滑膜增厚,呈 T1WI 低信号、FS PDWI 中-高信号,增厚的滑膜内可见多发条带状 T2WI 低信号,关节腔内无或仅见少量积液,膝关节周围骨质内均未见明显骨髓水肿及其他异常信号。见图 1。

关节镜及 MRI 示膝关节镜术后关节粘连可累及髌上囊(81.48%, 22/27)、髌下脂肪垫(77.78%, 21/27)、内外侧隐窝(51.85%, 14/27)及髁间窝(22.22%, 6/27),见图 1。关节镜及 MRI 示 23 例(23/27, 85.19%)存在不同程度关节软骨损伤(年龄 15~47 岁);其中,关节镜示 21 例髌骨软骨损伤(I 级 2 例、II 级 15 例、III 级 2 例、IV 级 2 例),18 例滑车软骨损伤(I 级 1 例、II 级 14 例、III 级 1 例、IV 级 2 例),5 例内侧胫股间室软骨损伤(I 级 0 例、II 级 2 例、III 级 1 例、IV 级 2 例),3 例外侧胫股间室软骨损伤(I 级 0 例、II 级 1 例、III 级 1 例、IV 级 1 例)。

3 讨论

关节镜因创伤性小、操作性强而成为治疗膝关节运动损伤的主要手段,且成功率较高,但存在并发症^[3]:由于长期制动、活动量减少及康复不当等因素,部分患者术后可出现膝关节粘连等情况,主要表现为关节肿胀、疼痛、僵硬及屈曲/伸直活动受限等。膝关节粘连主要为关节腔内纤维组织过度增生所致,膝关节长时间处于制动状态可使关节囊及周围软组织如肌肉、韧带、肌腱等缺少正常牵伸,使关节周围纤维组织基质中的化学成分发生改变,造成组织弹性下降、纤维距离缩短,导致纤维间粘连及挛缩^[4-6]。发生膝关节粘连后,可适当进行功能康复锻炼;如效果不佳,则需进行二次关节镜下手术^[7-8]。MRI 具有组织对比度良好及可多方位成像等优势,目前已成为评估膝关节镜术后软组织情况的主要影像学方法^[9]。

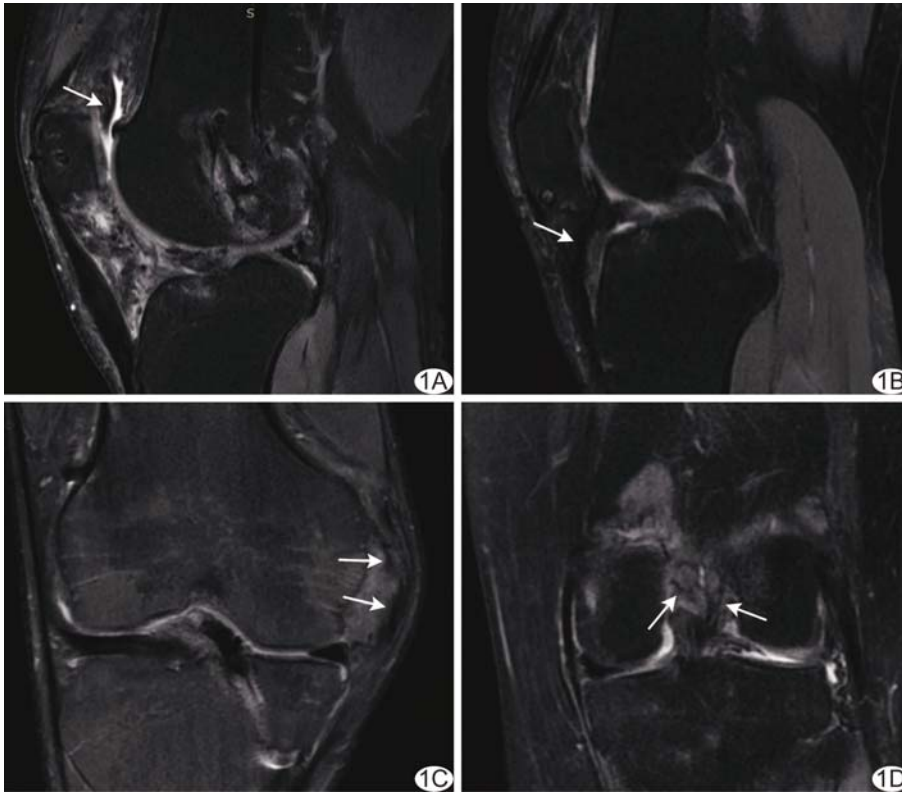


图 1 MRI 示膝关节术后关节粘连 A. 患者男, 33 岁, 关节镜下右膝关节前交叉韧带重建术后, 矢状位 PDWI 示右膝关节粘连, 髌上囊增生滑膜内见粘连带; B. 患者女, 41 岁, 关节镜下右膝关节髌韧带重建术后, 矢状位 PDWI 示右膝关节粘连, 髌下脂肪垫增生滑膜内见粘连带; C. 患者男, 22 岁, 关节镜下右膝关节前交叉韧带重建术后, 冠状位 PDWI 示右膝关节粘连, 内侧隐窝增生滑膜内见粘连带; D. 患者女, 37 岁, 关节镜下左膝关节前交叉韧带重建术后, 冠状位 PDWI 示左膝关节粘连, 髁间窝增生滑膜内见粘连带 (箭示粘连带)

本组 27 例关节镜下膝关节手术后膝关节粘连 MRI 主要表现为关节腔内不同程度滑膜增厚, 内见多发条带状 T2WI 低信号, 以此可与单纯性滑膜炎等其他亦表现为滑膜增厚的疾病相鉴别; 膝关节粘连主要累及髌上囊及髌下脂肪垫, 即关节前方区域, 故在很大程度上限制膝关节的屈伸活动; 关节腔内无或仅见少量积液, 提示其主要由于纤维过度增生所致, 而非滑膜炎性反应。

本组 27 例患者中, 关节镜及 MRI 均见 23 例年龄 15~47 岁患者存在关节软骨损伤, 且相比首次关节镜下修复术前加重和/或出现新发软骨损伤; 其中关节镜示 21 例髌骨软骨损伤、18 例滑车软骨损伤、5 例内侧胫股间室软骨损伤及 3 例外侧胫股间室软骨损伤, 即多累及关节前方软骨, 可能术后膝关节屈伸活动不当或长期处于轻度屈曲被动体位而导致髌骨与滑车软骨反复摩擦, 更易出现软骨损伤。

膝关节术后 0~4 周为术后早期、即炎症反应机化期, 5 周~3 个月为术后中期、即增殖期, 4~6 个月为术后晚期、即运动恢复期。患者需在术后中晚期通过

主动和被动运动逐渐加大膝关节屈伸活动角度, 若此阶段康复不当, 可致膝关节滑膜及纤维过度增殖, 最终造成膝关节粘连, 进一步影响膝关节屈伸活动。本组术后膝关节粘连发生于术后 5~36 个月, 平均(13.43±9.28)个月, 患者均存在膝关节主动屈曲活动受限, 最大屈曲角度仅为 65°~90°, 提示对于膝关节镜术后中晚期就诊、且膝关节主动屈曲角度不高于 90°患者, 若 MRI 发现膝关节滑膜病变, 需警惕膝关节粘连可能。

本研究主要的局限性: ①样本量小; ②主要通过主动屈曲角度评估膝关节屈伸情况, 难以避免个体差异所致偏倚。

综上所述, 关节镜下膝关节术后关节粘连多发生于术后中晚期, 好发于髌上囊和髌下脂肪垫, 多伴软骨损伤, 特别是髌骨软骨和滑车软骨; 其特征性 MRI 表现为不同程度滑膜增厚, 呈 FS PDWI 中-高信号, 内可见多发条带状 T2WI 低信号, 关节腔内无

或仅见少量积液。

[参考文献]

[1] PACE J L, NASREDDINE A Y, SIMONI M, et al. Dynamic splinting in children and adolescents with stiffness after knee surgery[J]. J Pediatr Orthop, 2018, 38(1):38-43.

[2] EVERHART J S, BOGGS Z, DiBARTOLA A C, et al. Knee cartilage defect characteristics vary among symptomatic recreational and competitive scholastic athletes eligible for cartilage restoration surgery[J]. Cartilage, 2021, 12(2):146-154.

[3] WALZ D M. Postoperative imaging of the knee: Meniscus, cartilage, and ligaments[J]. Radiol Clin North Am, 2016, 54(5):931-950.

[4] 高丽香, 袁慧书. 前交叉韧带重建术后关节感染与粘连的 MRI 征象[J]. 中国医学影像技术, 2018, 34(6):915-918.

[5] ASPINALLS K, BAMBER Z A, HIGNETT S M, et al. Medical stretching devices are effective in the treatment of knee arthrofibrosis: A systematic review [J]. J Orthop Translat, 2021, 27:119-131.

[6] SALIB C G, REINA N, van WIJNEN A J, et al. Absence of signature inflammatory markers in synovial fluid for total knee

arthroplasties revised for arthrofibrosis [J]. Orthop Traumatol Surg Res, 2021, 107(3):102870.

[7] CHEN H, TAO J, WANG J, et al. Artesunate prevents knee intraarticular adhesion via PRKR-like ER kinase (PERK) signal pathway [J]. J Orthop Surg Res, 2019, 14(1):448.

[8] REAHL G B, MARINOS D, OHARA N N, et al. Risk factors

for knee stiffness surgery after tibial plateau fracture fixation [J]. J Orthop Trauma, 2018, 32(9):e339-e343.

[9] NARAGHI A M, GUPTA S, JACKS L M, et al. Anterior cruciate ligament reconstruction: MR imaging signs of anterior knee laxity in the presence of an intact graft [J]. Radiology, 2012, 263(3):802-810.

Primary posterior mitral valve aneurysm complicated with infective endocarditis and perforation: Case report 原发性二尖瓣后叶瘤伴感染性心内膜炎并穿孔 1 例

潘绍卿¹, 丁明岩², 孙丹丹², 郭丽娟², 肖明明², 朱芳²

(1. 中国医科大学人民医院心功能科, 2. 病理科, 辽宁 沈阳 110016)

[Keywords] mitral valve; heart neoplasms; endocarditis; echocardiography

[关键词] 二尖瓣; 心脏肿瘤; 心内膜炎; 超声心动描记术

DOI: 10.13929/j.issn.1003-3289.2022.07.024

[中图分类号] R542.5; R540.4 [文献标识码] B [文章编号] 1003-3289(2022)07-1069-01

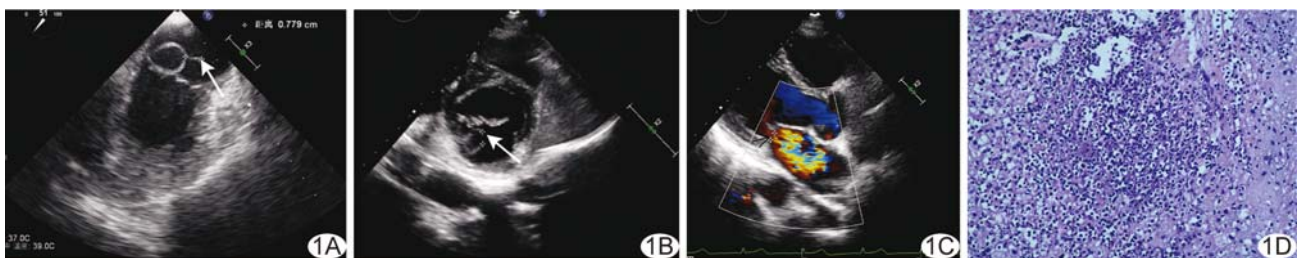

图 1 二尖瓣后叶瘤合并感染性心内膜炎并穿孔 A. 抗感染治疗前超声心动图(箭示混合条索样附加回声); B、C. 抗感染治疗后超声心动图(B, 箭示连续性中断)和 CDFI(C, 箭示二尖瓣中等量反流); D. 病理图(HE, ×100)

患者女, 51 岁, 因持续发热(最高 39.0℃)伴寒战 8 天, 自服退热药后体温曾下降, 无流涕、咳嗽等不适; 既往体健。查体: 体温 38.2℃, 血压 121/70 mmHg, 呼吸 14 次/分, 双肺呼吸音粗, 心率 110 次/分, 律齐。血培养显示革兰阳性球菌。经胸及经食管超声心动图: 二尖瓣后叶呈瘤样脱向左心房侧, 未见穿孔, 其上见长约 7.8 mm 混合条索样附加回声(图 1A), 活动度较大, 二尖瓣微量反流; 诊断: 二尖瓣后叶瘤, 伴赘生物可能性大。临床诊断: 二尖瓣后叶瘤, 感染性心内膜炎。予抗感染治疗 10 天后症状无明显缓解, 二尖瓣听诊区闻及 3 级收缩期吹风样杂音; 复查经胸及经食管超声心动图, 二尖瓣后叶瘤样结构存在宽约 7.2 mm 连续性中断(图 1B), 其上见长约 8.9 mm 混合条索样附加回声, 活动度较大, 二尖瓣中等量反流(图 1C), 考虑二尖瓣后叶瘤穿孔。行二尖瓣成形术及赘生物切除术, 术中见二尖瓣后叶 P3 区组织脆软, 瓣叶穿孔; 术后病理检查提示二

尖瓣黏液性变伴急性化脓性改变(图 1D)。最终诊断: 二尖瓣后叶瘤伴感染性心内膜炎并穿孔。

讨论 二尖瓣瘤(mitral valve aneurysms, MVA)发生率仅 0.20%~0.29%, 病灶多位于二尖瓣前叶, 偶见于后叶。MVA 可分为继发性和原发性, 前者多由主动脉瓣反流引起, 病因包括黏液性变、成骨不全等; 可并发穿孔和反复感染, 穿孔可致严重二尖瓣关闭不全及血流动力学障碍, 甚至危及生命。经胸结合经食管超声心动图可较好显示 MVA 位置、形态、并发症及其严重程度, 并可评估 MVA 的演变过程。本例超声心动图及临床、实验室检查符合 MVA 伴穿孔、感染, 后经病理学证实为原发性二尖瓣后叶瘤伴感染性心内膜炎并穿孔。对无明显并发症的 MVA 可随访观察; 发现 MVA 穿孔或严重二尖瓣关闭不全时, 应考虑二尖瓣修复或置换术。本例接受二尖瓣成形术及赘生物切除术后预后较好。

[第一作者] 潘绍卿(1989—), 女, 浙江绍兴人, 在读硕士, 主治医师。E-mail: psq2016@126.com

[收稿日期] 2022-02-07 [修回日期] 2022-05-05