

Quantitative parameters combined with enhancement features of contrast-enhanced spectral mammography in distinguishing benign and malignant breast masses

XU Weimin, ZHENG Bowen, QIN Genggeng, WEN Chanjuan, WANG Sina,
XU Zeyuan, WU Jiefang, CHEN Weiguo*

(Department of Radiology, Nanfang Hospital, Southern Medical University,
Guangzhou 510515, China)

[Abstract] **Objective** To observe the value of quantitative parameters combined with enhancement characteristics during different photography phases of contrast-enhanced spectral mammography (CESM) for differential diagnosis of benign and malignant breast masses. **Methods** Totally 114 patients with single breast mass who underwent CESM were prospectively collected. Cranio-caudal (CC) images, the first time mediolateral oblique (MLO) images and the second MLO of the affected side breast were acquired 2—3 min (early phase, T1), 4—5 min (middle phase, T2) and 7—9 min (delayed phase, T3) after contrast injection, respectively. Then the corresponding subtraction images were obtained, and the lesion's gray value (LGV), lesion to background grey value ratio (LBR), the change rate of lesion grey value difference (LGVD) and LBR of each 2 adjacent phases were measured and calculated. The enhancement characteristics of the lesion (elevated, steady and depressed) were assessed based on the change rate of LGVD or LBR of each 2 adjacent phases. Taken pathological results as the gold standards, receiver operating characteristic (ROC) curves were used to evaluate the diagnostic efficiency of CESM quantitative parameters combined with enhancement characteristics for differential diagnosis of benign and malignant breast masses. **Results** Among 114 patients, there were 30 cases of benign (benign group) and 84 of malignant lesion (malignant group). LGV_{T1} and LBR_{T1} were significantly different (both $P < 0.05$), while there was no significant difference of the other parameters between groups (all $P > 0.05$). The sensitivity of $LGV_{T1} + LGV_{T2} +$ enhancement characteristics $_{T1-T2}$ and $LGV_{T1} + LGV_{T2} + LGV_{T3} +$ enhancement characteristics $_{T1-T2-T3}$ for differential diagnosis of benign and malignant breast masses was 83.30% and 91.60%, with the specificity of 63.30% and 53.30%, respectively, while the sensitivity of $LBR_{T1} + LBR_{T2} +$ enhancement characteristics $_{T1-T2}$ and $LBR_{T1} + LBR_{T2} + LBR_{T3} +$ enhancement characteristics $_{T1-T2-T3}$ was 80.90% and 86.70%, and the specificity was 73.30% and 56.60%, respectively. **Conclusion** Quantitative parameters combined with enhancement characteristics in different phases of CESM could help to distinguish benign and malignant breast masses.

[Keywords] breast neoplasms; mammography; contrast medium; diagnosis, differential

DOI: 10.13929/j.issn.1003-3289.2022.07.014

[基金项目] 国家自然科学基金(82171929)、广东省自然科学基金(2019A1515011168)、广东省医学科学技术研究基金(A2021391)、南方医科大学南方医院临床研究专项(2020CR009)。

[第一作者] 徐维敏(1986—),女,广东湛江人,在读博士,主治医师。研究方向:乳腺疾病影像学诊断。E-mail: xuweimin6655@163.com

[通信作者] 陈卫国,南方医科大学南方医院放射科,510515。E-mail: chenweiguo1964@21cn.com

[收稿日期] 2021-12-14 **[修回日期]** 2022-03-28

对比增强能谱乳腺 X 线摄影量化参数联合强化特点鉴别乳腺良、恶性肿瘤

徐维敏, 郑博文, 秦耿耿, 文焯娟, 汪思娜, 徐泽园, 吴杰芳, 陈卫国*

(南方医科大学南方医院放射科, 广东 广州 510515)

[摘要] **目的** 观察不同时相对比增强能谱乳腺 X 线摄影(CESM)量化参数联合强化特点鉴别诊断乳腺良、恶性肿瘤的价值。**方法** 前瞻性收集 114 例因单发乳腺肿块接受 CESM 患者, 分别于注射对比剂后 2~3 min(CESM 早期, T1)、4~5 min(CESM 中期, T2)及 7~9 min(CESM 晚期, T3)摄患侧头足(CC)位、首次内外斜(MLO)位及二次乳腺 MLO 位片; 经处理获得相应减影图, 测算病灶灰度值(LGV)、病灶与背景灰度值比值(LBR)、相邻 2 个时相病灶灰度值差(LGVD)及 LBR 变化率, 根据 2 个相邻时相 LGVD 或 LBR 变化率评估病灶强化特点为上升型、平台型或流出型。以病理结果为金标准, 采用受试者工作特征(ROC)曲线评价不同时相 CESM 量化参数联合强化特点鉴别诊断乳腺良、恶性肿瘤的效能。**结果** 114 例中, 恶性 84 例(恶性组)、良性 30 例(良性组), 组间 LBR_{T1} 及 LGV_{T1} 差异均有统计学意义($P < 0.05$), 其余参数差异均无统计学意义($P > 0.05$)。LGV_{T1} + LGV_{T2} + 强化特点_{T1-T2} 及 LGV_{T1} + LGV_{T2} + LGV_{T3} + 强化特点_{T1-T2-T3} 鉴别乳腺良、恶性肿瘤的敏感度分别为 83.30% 和 91.60%, 特异度分别为 63.30% 和 53.30%; LBR_{T1} + LBR_{T2} + 强化特点_{T1-T2} 及 LBR_{T1} + LBR_{T2} + LBR_{T3} + 强化特点_{T1-T2-T3} 的敏感度分别为 80.90% 和 86.70%, 特异度分别为 73.30% 和 56.60%。**结论** 不同时相 CESM 量化参数联合强化特点有助于鉴别乳腺良、恶性肿瘤。

[关键词] 乳腺肿瘤; 乳腺 X 线摄影; 对比剂; 诊断, 鉴别

[中图分类号] R737.9; R445 **[文献标识码]** A **[文章编号]** 1003-3289(2022)07-1023-06

对比增强能谱乳腺 X 线摄影(contrast-enhanced spectral mammography, CESM)于注射碘离子对比剂后分别以低、高能量(管电压分别为 26~32 kVp、45~49 kVp)摄片, 获得低能图及高能图; 高能图可显示乳腺摄取对比剂区域, 抑制正常乳腺组织背景后, 减影图能显示富血供病灶, 是检测乳腺癌的重要手段^[1-3]; 低能图类似常规乳腺 X 线片, 减影图中病灶形态近似乳腺增强 MRI, 可反映血供情况^[4]并在一定程度上替代动态对比增强 MRI(dynamic contrast-enhanced MRI, DCE-MRI)^[1-2, 5-6]。乳腺部分恶性病变、癌前病变及良性病变的 CESM 形态特点相似^[2, 7], 给鉴别诊断带来一定难度, 且病灶 CESM 强化程度与摄影时相及乳腺实质背景强化(background parenchymal enhancement, BPE)^[8]相关。本研究观察不同摄影时相 CESM 量化参数联合强化特点鉴别诊断乳腺良、恶性肿瘤的价值。

1 资料与方法

1.1 一般资料 前瞻性收集 2019 年 1 月—2020 年 10 月于南方医科大学南方医院因乳腺肿块接受 CESM 检查患者。纳入标准: ①年龄 20~75 岁, 非哺乳期或妊娠期女性; ②常规乳腺 X 线摄影或超声评估为乳腺影像报告和数据库系统(breast imaging reporting and data system, BI-RADS)3~5 类单发肿块型乳腺

病变; ③检查前无乳腺癌手术或放射、化学治疗史。排除标准: ①CESM 减影图难以鉴别肿块与 BPE; ②碘对比剂过敏; ③无病理检查结果。本研究经医院伦理委员会批准(批准号: NFEC-2017-136), 检查前患者或家属签署知情同意书。

1.2 仪器与方法 采用 GE Senographe Essential 数字乳腺 X 线机行 CESM。以流率 3 ml/s 注射非离子型碘对比剂(300 mgI/ml)1.5 ml/kg 体质量, 充分压迫乳腺, 分别于注射对比剂后 2、4、5、6、7 min 以不同能量摄患侧头足(cranio-caudal, CC)位、患侧首次内外斜位(mediolateral oblique, MLO)位、健侧 CC 位、健侧 MLO 位及患侧二次 MLO 位片。将注射对比剂后 2~3 min 定义为早期(T1)、4~5 min 为中期(T2)、7~9 min 为晚期(T3), 获得相应减影图。

1.3 图像分析 由 1 名具有 9 年乳腺影像学诊断经验的副主任医师观察图像, 根据 BI-RADS 评估患侧乳腺密度(a/b/c/d 类), 并以 ITK-SNAP 软件(3.8.0)分别于 3 个时相减影图上沿病灶边缘手动勾画 ROI(图 1)。以基于 Python 3.7 的 Simple ITK (Version 1.2.0)和 Open CV (Version 4.1.2)软件读取病灶 ROI 的 Dicom 信息, 将减影图转换成 16-bit 图像(灰度值 0~65 536), 计算病灶灰度值(gray value of lesions, LGV)。反转病灶 ROI 后, 减去乳头及皮肤褶



图 1 于 T1 期患侧 CC 位(A)及 T2 期患侧首次 MLO 位(B)CESM 减影图上勾画病灶 ROI(白线区域)示意图 红线区域为背景区域

皱等,得到 BPE 的 ROI,对 MLO 位 BPE 的 ROI 还应减去胸大肌范围,分别测量 T1、T2、T3 期 LGV 及 BPE;采用公式 1~3 计算病灶与背景灰度值比值(the lesion to background grey value ratio, LBR)、相邻 2 个时相病灶灰度值差(lesion grey value difference, LGVD)及 LBR 变化率。

$$LBR = \frac{LGV \text{ 同一时相} - BPE \text{ 同一时相}}{BPE \text{ 同一时相}} \quad (1)$$

$$LGVD \text{ 变化率} = \frac{LGV \text{ 后一时相} - LGV \text{ 前一时相}}{LGV \text{ 前一时相}} \times 100\% \quad (2)$$

$$LBR \text{ 变化率} = \frac{LBR \text{ 后一时相} - LBR \text{ 前一时相}}{LBR \text{ 前一时相}} \times 100\% \quad (3)$$

参考文献[9]标准,根据相邻 2 个时相 LGVD 或 LBR 的变化率将病灶 CEM 强化特点分为上升型(变化率 $\geq 10\%$)、平台型($-10\% < \text{变化率} < 10\%$)或流出

型(变化率 $\leq -10\%$)。

1.4 统计学分析 采用 SPSS 22.0 统计分析软件。以 $\bar{x} \pm s$ 表示符合正态分布的计量资料,组间行 t 检验;以 χ^2 检验比较计数资料。以病理结果为标准,绘制受试者工作特征(receiver operative characteristic, ROC)曲线,获得各 CEM 参数鉴别乳腺良、恶性肿瘤的阈值,对低于、高于阈值者分别赋值 0、1;将上升型、平台型及流出型强化特点分别赋值 0、1、2;计算曲线下面积(area under the curve, AUC),评价各 CEM 参数联合

强化特点鉴别诊断乳腺良、恶性肿瘤的效能。 $P < 0.05$ 为差异有统计学意义。

2 结果

共纳入 114 例患者,均为女性,年龄 24~74 岁,平均(47.3 \pm 9.9)岁;其中 84 例(84/114, 73.68%)病灶为恶性(恶性组),包括浸润性导管癌 73 例、导管原位癌 2 例、其他类型乳腺癌 9 例;30 例(30/114, 26.32%)病灶为良性(良性组),包括乳腺炎症 8 例、乳腺纤维腺瘤 5 例、乳腺腺病 4 例、乳腺导管内乳头状瘤 4 例、乳腺囊肿合并感染 3 例、乳腺分叶状肿瘤 3 例及乳腺纤维囊性乳腺改变 3 例。患侧乳腺腺体辐射剂量为 1.05~3.76 mGy,平均(1.87 \pm 0.06)mGy。

2.1 组间一般资料及病灶 CEM 量化参数比较 良、恶性组间 LGV_{T1} 及 LBR_{T1} 差异均有统计学意义(P 均 < 0.05),其余参数差异均无统计学意义(P 均 > 0.05)。见表 1。

表 1 乳腺单发肿块患者一般资料及病灶 CEM 量化参数比较

组别	年龄	乳腺密度(例)				LGV _{T1}	LGV _{T2}	LGV _{T3}	LBR _{T1}
		a 类	b 类	c 类	d 类				
恶性组(n=84)	48.2 \pm 9.8	3	7	61	13	31 835.90 \pm 6 416.50	30 305.20 \pm 7 405.20	29 635.80 \pm 6 005.10	0.51 \pm 0.28
良性组(n=30)	44.7 \pm 9.9	0	5	17	8	27 676.50 \pm 6 961.00	28 856.00 \pm 8 454.90	29 634.60 \pm 7 894.70	0.32 \pm 0.31
t/χ^2 值	2.810		5.400			0.755	0.802	5.72	1.337
P 值	0.096		0.145			0.004	0.378	0.998	0.020
组别	LBR _{T2}	LBR _{T3}		BPE _{T1}		BPE _{T2}		BPE _{T3}	
恶性组(n=84)	0.46 \pm 0.34	0.43 \pm 0.27		21 021.70 \pm 1 293.50		20 688.70 \pm 931.60		20 682.60 \pm 1 019.50	
良性组(n=30)	0.40 \pm 0.43	0.44 \pm 0.39		20 988.60 \pm 949.80		20 600.50 \pm 922.10		20 652.70 \pm 922.10	
t/χ^2 值	1.354	8.881		1.713		0.148		0.002	
P 值	0.446	0.936		0.898		0.649		0.888	

2.2 组间强化特点比较 基于 $LGVD_{T_1-T_2}$ 变化率, 恶性组 51.19% (43/84)、良性组 46.67% (14/30) 呈平台型强化 (图 2A), 组间差异有统计学意义 ($\chi^2 = 11.02, P < 0.05$)。基于 $LGVD_{T_2-T_3}$ 变化率, 良、恶性组病灶均以平台型强化为主 (图 2B), 差异无统计学意义 ($\chi^2 = 0.124, P > 0.05$)。基于 $LGVD_{T_1-T_2-T_3}$ 变化率, 恶性组 33.33% (28/84)、良性组 40.00% (12/30) 呈平台-平台型 (图 2C), 差异有统计学意义 ($\chi^2 = 22.64, P < 0.05$)。

基于 $LBR_{T_1-T_2}$ 及 $LBR_{T_2-T_3}$ 变化率, 组间差异均有统计学意义 ($\chi^2 = 7.12, 6.29, P$ 均 < 0.05), 恶性组 53.57% (45/84) 及 45.24% (38/84) 呈流出型, 良性组 63.33% (19/30) 及 50.00% (15/30) 表现为上升型 (图 3A、3B)。基于 $LBR_{T_1-T_2-T_3}$ 变化率, 良、恶性病灶强化特点差异亦有统计学意义 ($\chi^2 = 22.56, P < 0.05$), 27.38% (23/84) 恶性病灶为流出-流出型, 30.00% (9/30) 良性病灶呈上升-上升型 (图 3C)。

2.3 诊断效能 根据 LGV_{T_1} 、 LGV_{T_2} 及 LGV_{T_3} 鉴别乳腺良、恶性肿块的敏感度分别为 96.40%、80.10% 及 88.00%, 特异度分别为 43.30%、50.00% 及 30.00%; LBR_{T_1} 、 LBR_{T_2} 及 LBR_{T_3} 的敏感度分别为 95.20%、83.70% 及 81.60%, 特异度分别为 43.30%、43.30% 及 50.00%。
 $LGV_{T_1} + LGV_{T_2} +$ 强化特点 $_{T_1-T_2}$ 和 $LGV_{T_1} + LGV_{T_2} + LGV_{T_3} +$ 强化特点 $_{T_1-T_2-T_3}$ 的敏感度分别为 83.30%、91.60%, 特异度分别为 63.30%、53.30%; $LBR_{T_1} + LBR_{T_2} +$ 强化特点 $_{T_1-T_2}$ 和 $LBR_{T_1} + LBR_{T_2} + LBR_{T_3} +$ 强化特点 $_{T_1-T_2-T_3}$ 的敏感度分别为 80.90%、86.70%, 特异度分别为 73.30%、56.60%。

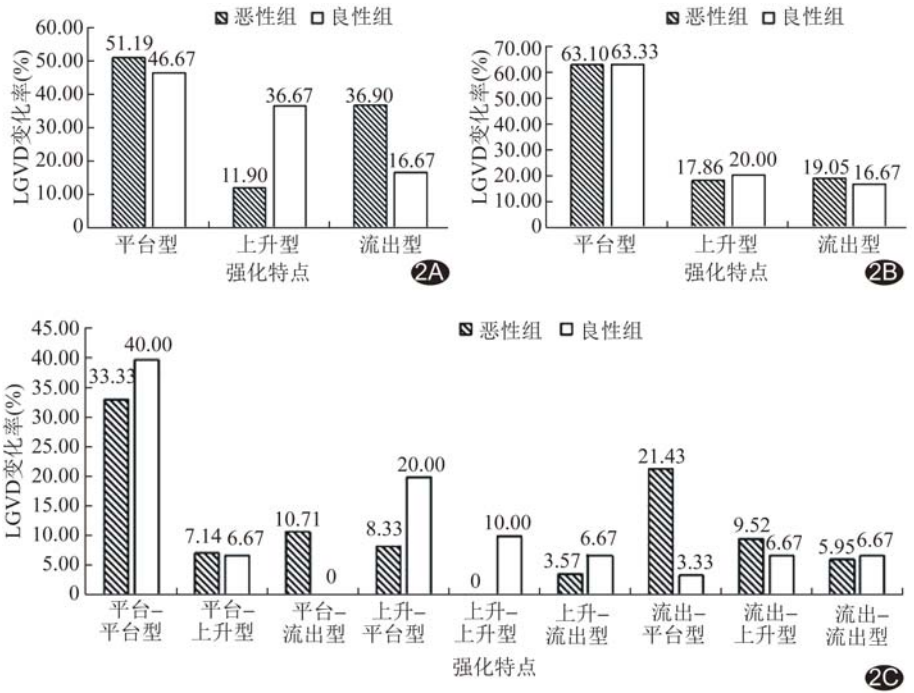


图 2 基于 $LGVD_{T_1-T_2}$ (A)、 $LGVD_{T_2-T_3}$ (B)、 $LGVD_{T_1-T_2-T_3}$ (C) 变化率的乳腺肿块强化特点柱状图

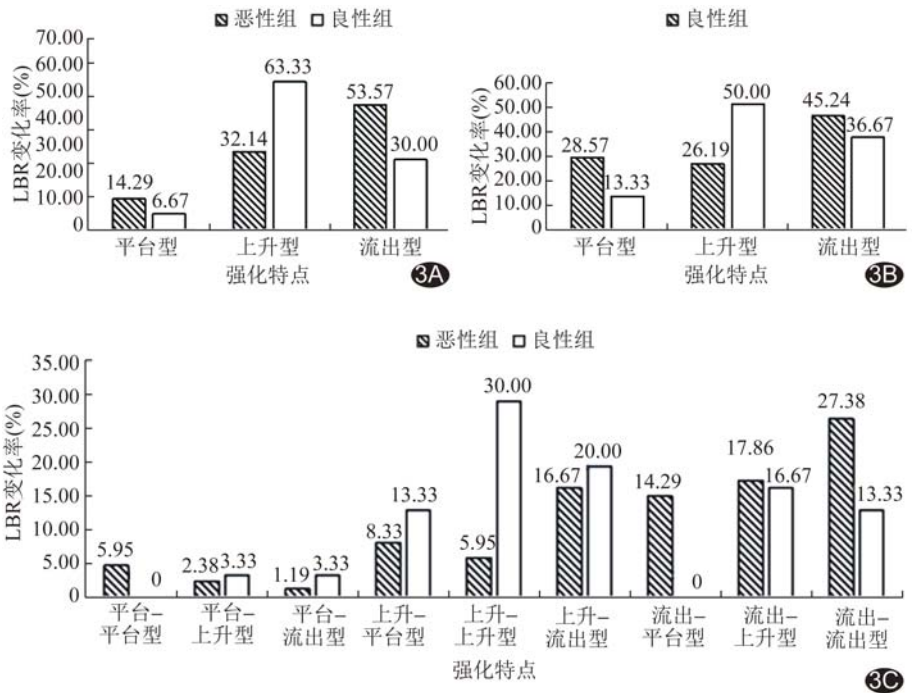


图 3 基于 $LBR_{T_1-T_2}$ (A)、 $LBR_{T_2-T_3}$ (B)、 $LBR_{T_1-T_2-T_3}$ (C) 变化率的乳腺肿块强化特点柱状图

见表 2。

3 讨论

CESM 减影图可显示乳腺病变强化程度, 反映病变性质及其对碘离子的摄取能力, 进而反映病变的血供情况, 强化程度越高, 意味着病变恶性程度越高。本

表 2 各时相 LGV、LBR 及联合强化特点鉴别乳腺良、恶性肿瘤的效能

参数	AUC	敏感度(%)	特异度(%)	阳性预测值(%)	阴性预测值(%)	准确率(%)
LGV _{T1}	0.689	96.40	43.30	82.60	81.20	82.40
LGV _{T2}	0.584	80.10	50.00	81.00	42.80	71.20
LGV _{T3}	0.538	88.00	30.00	77.80	47.30	72.80
LBR _{T1}	0.685	95.20	43.30	82.40	76.40	81.50
LBR _{T2}	0.584	83.70	43.30	79.70	43.30	70.10
LBR _{T3}	0.527	81.60	50.00	80.20	39.40	66.70
LGV _{T1} + LGV _{T2} + 强化特点 _{T1-T2}	0.768	83.30	63.30	86.40	57.50	78.00
LGV _{T1} + LGV _{T2} + LGV _{T3} + 强化特点 _{T1-T3}	0.760	91.60	53.30	84.60	69.50	81.50
LBR _{T1} + LBR _{T2} + 强化特点 _{T1-T2}	0.755	80.90	73.30	89.40	57.80	78.90
LBR _{T1} + LBR _{T2} + LBR _{T3} + 强化特点 _{T1-T3}	0.784	86.70	56.60	84.70	58.60	78.00

研究恶性组 LGV_{T1} 及 LBR_{T1} 均高于良性组,与既往研究^[9-10]结果相符合。

XING 等^[11]报道, CESH 诊断乳腺癌的特异度为 79.8%、敏感度为 66.3%。LIU 等^[12]发现以患侧 CC CESH 所示乳腺病变与背景之间的增强程度差异诊断乳腺癌的价值最高,特异度为 75.5%,敏感度为 81.4%。本研究以 LGV 和 LBR 鉴别诊断乳腺良、恶性肿瘤的敏感度更高,尤其 T1 期,敏感度分别为 96.40% 和 95.20%,提示早期 CESH 更有利于鉴别乳腺良、恶性病变;但特异度仅 43.30%,低于上述研究,原因可能在于观察对象不同:本研究仅纳入单发肿块型乳腺病变,而上述研究纳入多种类型乳腺病变。

既往研究^[9]显示,乳腺癌 CESH 强化表现为 62.26% 呈下降型、17.92% 呈上升型、12.26% 为平台型,7.56% 无强化。HUANG 等^[13]分析乳腺病灶 CESH 强化程度,发现注射对比剂后 2~4 min,良、恶性病变均呈平台型强化,2~10 min 约 56% 恶性病变主要表现为流出型、约 59% 良性病变仍表现为平台型强化。基于 LGVD,本研究中大部分良、恶性肿瘤强化特点均表现为平台型,可能原因在于本研究仅采集 3 个时相的图像,且采集时间存在差异。基于 LBR_{T1-T2} 变化率,本研究 53.57% 恶性病变 CESH 强化呈流出型、63.33% 良性病变呈上升型,与既往研究^[10,14]相似。解福友等^[14]指出,恶性病变及良性病变的 DCE-MRI 时间-信号强度曲线多为流出型(75.90%)及平台型(69.23%)。基于 LBR_{T1-T2-T3} 变化率,本研究中 27.40% 恶性病变强化表现为流出-流出型,30.00% 良性病变呈上升-上升型,与 HUANG 等^[13]的结果相似,提示对于部分 T1、T2 期强化程度变化不明显的乳腺肿块,增加 T3 期摄影有利于辨别其强化特点。

本研究发现,以不同 CESH 时相 LGV 或 LBR 联合强化特点鉴别乳腺良、恶性肿瘤的效能均较高;多个

时相 LGV 或 LBR 联合强化特点的诊断特异度均高于单个时相 LGV 或 LBR,而 LGV 或 LBR 联合相邻 2 个时相的强化特点(T1-T2)的诊断敏感度均稍低于 LGV 或 LBR 联合 3 个时相强化特点(T1-T2-T3),提示 LGV 或 LBR 联合 CESH 强化特点可更好地鉴别乳腺良、恶性肿瘤,减少不必要的活检。另外,基于 T1、T2 期 LBR 联合强化特点的诊断特异度高于 LGV 联合强化特点及 3 个时相的 LGV 或 LBR 联合其强化特点。综合考虑 CESH 中的 BPE 和病灶强化在常规 2 个时相的变化,LBR 可能是较佳的量化特征,以之联合强化特点(尤其 T1、T2 期)能更好地鉴别乳腺良、恶性肿瘤。

本研究的局限性:①样本量小,且仅纳入肿块型病变;②未分析病灶形态学特征;③根据整个病灶的平均强化程度量化强化程度,未考虑病灶内部强化方式的差别。

综上,以不同时相 CESH 量化参数联合强化特点有助于鉴别诊断乳腺良、恶性肿瘤。

[参考文献]

- [1] RUDNICKI W, HEINZE S, NIEMIEC J, et al. Correlation between quantitative assessment of contrast enhancement in contrast-enhanced spectral mammography (CESM) and histopathology-preliminary results[J]. Eur Radiol, 2019, 29(11):6220-6226.
- [2] LI L, ROTH R, GERMAINE P, et al. Contrast-enhanced spectral mammography (CESM) versus breast magnetic resonance imaging (MRI): A retrospective comparison in 66 breast lesions[J]. Diagn Interv Imaging, 2017, 98(2):113-123.
- [3] FALLENBERG E M, SCHMITZBERGER F F, AMER H, et al. Contrast-enhanced spectral mammography vs. mammography and MRI-clinical performance in a multi-reader evaluation[J]. Eur Radiol, 2017, 27(7):2752-2764.
- [4] 曲玉虹,陈倩倩,曹崑.对比增强能谱乳腺 X 线摄影的临床应用及进展[J].中国医学影像技术,2019,35(4):511-514.
- [5] HOBBS M M, TAYLOR D B, BUZYNSKI S, et al. Contrast-

- enhanced spectral mammography (CESM) and contrast enhanced MRI (CEMRI): Patient preferences and tolerance [J]. J Med Imaging Radiat Oncol, 2015, 59(3):300-305.
- [6] 杨柳, 李白艳, 郑欢露, 等. 增强能谱乳腺摄影与 MRI 诊断乳腺癌效能比较: Meta 分析 [J]. 中国医学影像技术, 2019, 35(7): 1038-1043.
- [7] 文婵娟, 徐维敏, 曾辉, 等. 对比增强 X 线摄影对乳腺可疑病变的诊断价值 [J]. 中华放射学杂志, 2019, 53(9):737-741.
- [8] JONG R A, YAFFE M J, SKARPATHIOTAKIS M, et al. Contrast-enhanced digital mammography: Initial clinical experience [J]. Radiology, 2003, 228(3):842-850.
- [9] DENG C Y, JUAN Y H, CHEUNG Y C, et al. Quantitative analysis of enhanced malignant and benign lesions on contrast-enhanced spectral mammography [J]. Br J Radiol, 2018, 91(1086):20170605.
- [10] XU W, ZHENG B, CHEN W, et al. Can the delayed phase of quantitative contrast-enhanced mammography improve the diagnostic performance on breast masses? [J]. Quant Imaging Med Surg, 2021, 11(8):3684-3697.
- [11] XING D, LV Y, SUN B, et al. Diagnostic value of contrast-enhanced spectral mammography in comparison to magnetic resonance imaging in breast lesions [J]. J Comput Assist Tomogr, 2019, 43(2):245-251.
- [12] LIU Y, ZHAO S, HUANG J, et al. Quantitative analysis of enhancement intensity and patterns on contrast-enhanced spectral mammography [J]. Sci Rep, 2020, 10(1):9807.
- [13] HUANG J S, PAN H B, YANG T L, et al. Kinetic patterns of benign and malignant breast lesions on contrast enhanced digital mammogram [J]. PLoS One, 2020, 15(9):e0239271.
- [14] 解福友, 邱晓晖, 刘艺超, 等. 3.0T 乳腺动态增强 MRI 联合钼靶 X 线对直径 ≤ 2 cm 乳腺小结节良恶性鉴别诊断价值 [J]. 磁共振成像, 2021, 12(12):71-74.

中国学术期刊影响因子年报(2021 版) ——《中国医学影像技术》

“中国学术期刊影响因子年报(2021 版)”于 2021 年 9 月由中国科学文献计量评价研究中心发布。《中国医学影像技术》杂志在期刊综合类的相关数据为:

- 1 影响力指数(CI 值): **422.602**;
- 2 总被引: **4197**;
- 3 影响因子: **1.117**;
- 4 他引影响因子: **0.966**;
- 5 5 年影响因子: **0.931**;
- 6 即年指标: **0.261**。