

2/3 首先侵犯肺部,多以发热和呼吸道症状为首发;影像学表现多样,可见实变、多发结节、肿块、空洞、磨玻璃影及中央型铺路石征等,部分见胸腔积液及纵隔淋巴结肿大。肺诺卡菌病扩散可致脑脓肿、皮肤脓肿及腹膜炎等,形成播散性诺卡菌病。本

例罹患 SLE、糖尿病并口服激素及降糖药物多年,近期反复双下肢水肿伴疼痛,双侧小腿、大腿、头部多发皮下包块、口腔真菌感染,颅内及双肺出现多发病灶,符合 SLE 合并多系统播散性诺卡菌病表现。

Ultrasonic manifestations of orbital myeloid sarcoma: Case report

1 例眼眶髓系肉瘤超声表现

戚建国,王 洲,李 健,任永凤
(亳州市人民医院超声科,安徽 亳州 236800)

[Keywords] orbital neoplasms; sarcoma, myeloid; ultrasonography [关键词] 眶肿瘤; 肉瘤, 髓系; 超声检查

DOI: 10.13929/j.issn.1003-3289.2021.07.042

[中图分类号] R739.7; R445.1 [文献标识码] B [文章编号] 1003-3289(2021)07-1118-01

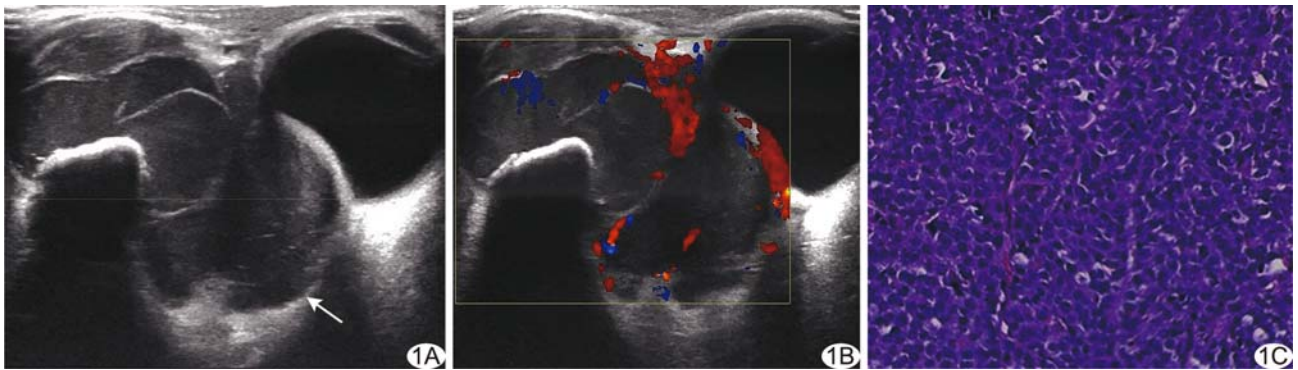


图 1 眼眶 MS A. 二维超声声像图(箭示病灶); B. CDFI; C. 病理图(HE, ×100)

患者男,52岁,因“发现右眼眶肿物伴右眼肿胀、视物模糊2月余”就诊;22个月前确诊急性髓系白血病,经不规则间断化学治疗后病情缓解。查体:右眼外侧触及3.0 cm×1.5 cm肿物,质硬,活动度差,触痛不明显,局部皮肤无明显改变。骨髓穿刺结果显示急性髓系白血病复发。超声:右眼球后及外侧眶周见4.2 cm×2.4 cm×2.6 cm低回声,边界清晰,形态欠规则,回声欠均匀,内见条索状高回声,其后界清晰,加压后无明显变形,压迫右眼球向前内方移位,眶周骨质连续完整(图1A);CDFI于肿物内见丰富且杂乱的血流信号(图1B),阻力指数(resistance index, RI)0.74。超声提示:右眼眶内及眶周占位,考虑恶性肿瘤可能。行超声引导下右眼眶肿物穿刺活检术。病理:光镜下见中等大小的肿瘤细胞弥漫分布,细胞核透亮,呈圆形或卵圆形,部分可见核仁,易见核分裂象(图1C);免疫组织化学:Cyclin D(+),CD33(+),CD15(散在+),BCL6(散在+),Ki-67(60%),CD3、CD20、CD10、CD79a、MPO、TdT、CD117均为(-)。病理诊断:(右眼眶)髓系肉瘤(myeloid sarcoma,

MS)。临床诊断:急性髓系白血病(复发),右眼眶 MS。予放射联合化学治疗1周后复查超声,瘤体较前明显缩小,其内血流明显减少。

讨论 MS为罕见的来自原始粒细胞或未成熟髓系细胞浸润髓外组织的恶性肿瘤,多见于儿童和青少年,临床多数仅表现为无痛性肿物,常累及皮肤、软组织、淋巴结及骨骼等,发生于眼眶者罕见。眼眶 MS常表现为眼球突出、运动受限及视物模糊等。依据是否伴发髓系白血病 MS分为白血病性 MS和孤立性 MS,本例白血病性 MS发生于52岁成人眼眶,临床罕见;超声表现为低回声肿块,边界清晰,形态欠规则,内见多发条索状分隔,CDFI示血流信号丰富且杂乱。超声诊断 MS较困难,但可引导穿刺活检,并有助于评估疗效等。本病应与其他眼眶肿瘤相鉴别:①炎性假瘤,多有眶周皮肤红肿,且抗感染治疗有效;②淋巴瘤,超声多呈边缘锐利的极低回声肿块;③横纹肌肉瘤,儿童多见,生长快,超声多呈形态不规则的不均质低回声块。本病最终确诊需依靠病理学检查。

[第一作者] 戚建国(1987—),男,江苏邳州人,本科,主治医师。E-mail: bzjianguo@163.com

[收稿日期] 2020-06-09 [修回日期] 2021-05-30