❖个案报道

Primary bladder mucinous adenocarcinoma with signet ring cell carcinoma：Case report

原发性膀胱黏液腺癌伴印戒细胞癌 1 例

许　蕾，王　椋，张洪艳，李红蕾

（胜利油田中心医院磁共振检查科，山东 东营　257034）

［**Keywords**］　adenocarcinoma，mucinous；carcinoma，signet ring cell；magnetic resonance imaging

［**关键词**］　腺癌，黏液；癌，印戒细胞；磁共振成像

DOI：10.13929/j.issn.1003-3289.2020.03.046

［**中图分类号**］　R737.14；R445.2　［**文献标识码**］　B　　［**文章编号**］　1003-3289(2020)03-0478-01

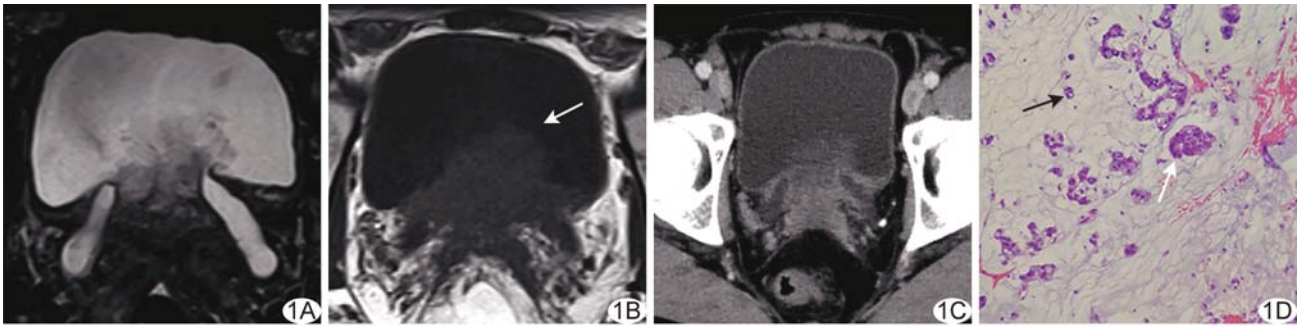

图 1　原发性膀胱黏液腺癌伴印戒细胞癌　A. T2WI；B. T1WI（箭示膀胱三角区不规则宽基底占位）；C. 动态增强 CT 图像；D. 病理图示腺管状黏液腺癌细胞团漂浮于黏液池内（白箭），散在分布的印戒细胞（黑箭）（HE，×100）

患者男，51 岁，因“间歇性肉眼血尿及血凝块半年余”就诊，无尿频、尿急、尿痛及排尿困难。查体未见异常。MR：膀胱三角区约 44.1 mm×72.2 mm×62.3 mm 不规则宽基底占位向腔内突入，顶部呈菜花状及棉絮状（图 1A、1B），T1WI 呈等信号，T2WI 呈高信号，DWI 轻度扩散受限；膀胱固有肌层破坏中断，双侧精囊腺及输精管、双侧输尿管膀胱入口受累，伴双肾及输尿管扩张积水，膀胱与前列腺脂肪间隙消失，前列腺上部受侵犯，外周包膜中断消失；盆腔内未见明显肿大淋巴结。CT：平扫 CT 值为 20 HU，动态增强扫描呈轻度不均匀性强化（图 1C），动脉期、门脉期及延迟期 CT 值分别为 32、33、42 HU。行经尿道行膀胱肿瘤电切术，术中见膀胱三角区约 50 mm 肿物，与前列腺中叶分界不清；双侧输尿管口明显狭窄。术后病理：黏液腺癌和印戒细胞癌混合生长（图 1D）。免疫组织化学：CK7（＋），CK20（＋＋＋），Villin（＋＋＋），CDX2（＋＋＋），PSA（－），NKX3.1（－），β-cantenin（＋），AMACR（＋），GATA-3（局灶弱＋），Ki-67（85％～90％＋）。综合诊断：（膀胱三角区）黏液腺癌伴印戒细胞癌。

讨论　原发性膀胱黏液腺癌伴印戒细胞癌属于原发性膀胱腺癌的一种亚型，临床无明显特异性表现，常见无痛性肉眼血尿、膀胱刺激征等症状。本例影像学表现为膀胱三角区向腔内突入的不规则宽基底占位，顶部呈菜花状及棉絮状，增强后轻度不均匀性强化。在鉴别诊断方面，本例病变 T2WI 信号较高，与膀胱移行细胞癌在 T2WI 上呈相对低信号不同，考虑其病理基础为黏液腺癌细胞富含细胞外黏液，积聚较多时形成黏液池，而黏液成分在 T2WI 上通常信号比较高亮；肿瘤形态不规则，顶端呈菜花状突起，增强后呈片絮状不均匀强化，并混有无强化区，推测为肿瘤组织内散在分布的黏液池所致；肿瘤对周围组织、器官的侵袭性强，但无明确淋巴结转移及骨转移，与前列腺癌侵犯周围组织器官时更易伴发骨转移及盆腔淋巴结转移有所不同。本病最终诊断依赖于病理学检查。

［**第一作者**］许蕾（1980－），女，山东东营人，硕士，副主任医师。E-mail：bmd588@126.com

［**收稿日期**］2019-06-28　　［**修回日期**］2020-01-03