❖综述

Imaging auxiliary diagnosis of corona virus disease 2019

YANG Lingjie[1*]，SUN Guoxiang[1]，CHEN Haifeng[2]，SHEN Bo[3]，ZHANG Yongliang[4]

(1. Department of Ultrasound，2. Department of Anesthesiology，3. Department of Orthopedic Surgery，the 63680 Military Hospital of People's Liberation Army，Jiangyin 214400，China；4. Department of Respiratory Medicine，the 94543 Military Hospital of People's Liberation Army，Jining 272000，China)

[**Abstract**]　Corona virus disease 2019 (COVID-19) is an acute respiratory tract infectious disease caused by infection with 2019 novel coronavirus (2019-nCoV)，which is mainly characterized with pulmonary inflammatory lesions，strong infectivity and long incubation period. At present，the gold standard for diagnosis of COVID-19 is positive nucleic acid test result. However，nucleic acid test results of some patients are false negative，and the number of patients need to be screened is so large. For asymptomatic patients and the large number of patients needed to be screened，imaging examinations are particularly important. The main points of CT and ultrasonic examination in auxiliary diagnosis of COVID-19，the advantages of ultrasonic examination and protective specifications were reviewed in this article.

[**Keywords**]　pneumonia，viral；tomography，X-ray computed；ultrasonography

DOI：10.13929/j.issn.1003-3289.2020.03.040

影像学辅助诊断新型冠状病毒肺炎

杨灵杰[1*]，孙国祥[1]，陈海峰[2]，沈　波[3]，张永良[4]

(1.中国人民解放军 63680 部队医院超声科，2.麻醉科，3.骨外科，江苏 江阴　214400；4.中国人民解放军 94543 部队医院呼吸内科，山东 济宁　272000)

[**摘　要**]　新型冠状病毒肺炎(COVID-19)是因感染 2019 新型冠状病毒引起的以肺部炎性病变为主的急性呼吸道感染性疾病，其传染性强，潜伏期长。目前确诊 COVID-19 的金标准是核酸检测阳性，而部分患者核酸检测结果呈假阴性，且需排查患者数量较大。对于无症状患者及大量待筛查者，影像学检查尤为重要。本文围绕 CT 及超声检查辅助诊断 COVID-19 的要点及其优势和防护规范进行综述。

[**关键词**]　肺炎，病毒性；体层摄影术，X 线计算机；超声检查

[**中图分类号**]　R563.1；R445　[**文献标识码**]　A　　[**文章编号**]　1003-3289(2020)03-0468-03

2019 年 12 月，湖北省武汉市陆续出现大批不明原因肺炎患者，经病毒分型检测感染为 2019 新型冠状病毒(2019 novel coronavirus，2019-nCoV)所致肺炎，2020 年 2 月 21 日国家卫生健康委员会将其命名为新型冠状病毒肺炎(corona virus disease 2019，COVID-19)。COVID-19 主要通过飞沫和接触传播，COVID-19 作为急性呼吸道传染病已纳入《中华人民共和国传染病防治法》规定的乙类传染病，按甲类传染病管理。COVID-19 传染性极强，经早期发现、早期隔离和及时干预、积极治疗，可有效降低死亡率[1]。目前确诊 COVID-19 的金标准是核酸检测阳性，但存在假阴性病例。对于无症状患者及大量待筛查者，影像学辅助检查尤为重要。本文围绕 CT 及超声检查辅助诊断 COVID-19 的要点及其优势和防护规范进行综述。

[**第一作者**] 杨灵杰(1991—)，男，江苏江阴人，本科，医师。研究方向：介入超声学。

[**通信作者**] 杨灵杰，中国人民解放军 63680 部队医院超声科，214400。E-mail：782944231@qq.com

[**收稿日期**] 2020-02-10　　[**修回日期**] 2020-02-14

行综述。

1　COVID-2019 流行病学特征

2019-nCoV 为 RNA 病毒。根据血清型和基因组特点，RNA 病毒分为 α、β、γ 和 δ 4 个属，COVID-2019 为感染 β 属的一种 2019-nCoV 所致肺炎。有资料[2]显示该病毒与蝙蝠 SARS 样冠状病毒（bat-SL-CovZC45）同源性达 85％以上，体外分离培养结果显示人感染 2019-nCoV 后 96 h 左右即可于呼吸道上皮细胞内发现该病毒，而于非洲绿猴肾细胞系和人肝癌细胞系分离培养需约 6 天。2019-nCoV 对紫外线和热敏感，56℃ 30 min、乙醚、75％乙醇、含氯消毒剂、过氧乙酸和氯仿等脂溶剂均可有效灭活病毒，而氯己定不能有效杀灭[2]。据中国多家机构合作研究报道[3]，最初入院的 41 例 COVID-2019 患者多数（68.3％）有武汉市华南海鲜市场暴露史，而部分患者无与该市场接触史，国外有学者认为海鲜市场并非 2019-nCoV 的唯一来源。目前 COVID-2019 以家庭聚集性和社区聚集性发病为主，并出现了部分医务人员感染。

2　影像学辅助诊断 COVID-2019

COVID-2019 的临床症状主要为发热，伴干咳和乏力等，逐渐出现气短、呼吸困难；部分患者以消化系统症状为首发表现，如轻度食欲缺乏、恶心呕吐及腹泻等；重症者可出现严重并发症，如感染性心内膜炎、肾功能衰竭及急性呼吸窘迫综合征等。

2019-nCoV 核酸检测的特异性较高，咽拭子核酸检测结果阳性者可确诊 COVID-2019，但临床需排查患者数量大，且部分患者有病源地接触史和明确影像学表现，而核酸检测结果仍为阴性。对于无症状患者及筛查带排者，影像学检查具有重要作用。

2.1　COVID-2019　CT 表现　①早期表现：病变局限，呈斑片状、亚段或节段性分布为主，多分布于肺野外周及胸膜下，一般不累及整个肺段；以不规则形和扇形多见，可呈片状或类圆形；病灶密度不均，常为局限性小斑片或大片状磨玻璃影，其内可见增粗血管及厚壁支气管穿行；可伴局部小叶间隔网格状增厚；实变范围小且局限，其内可见空气支气管征[1,4]。②进展期表现：病灶增多，部分病变范围融合扩大，可累及多个肺叶；病灶密度增高，病灶内出现大小、程度不等的实变，呈不规则形、楔形或扇形，边界不清，支气管血管束增粗或胸膜下见多灶性肺实变影；病灶进展及变化迅速，短期内形态变化大，可合并肺组织坏死形成小空洞，可见支气管充气征；极少数伴胸腔积液和纵隔及肺门淋巴结增大[1,4]。③重症期表现：双肺弥漫性病变，累及双肺大部分时呈“白肺”表现（图 1A），膈面升高；病变密度不均，其内见空气支气管征及支气管扩张，非实变区可呈斑片状磨玻璃影表现；叶间胸膜和双侧胸膜常见增厚，伴少量胸腔积液，呈游离积液或局部包裹表现[1,4]。

2.2　超声辅助诊断 COVID-2019 及检查防护规范　以超声观察肺内及肋间的病变情况，包括肺内病变程度及范围、气体反射、血管分布、支气管影及胸腔积液等[5-8]，有利于辅助诊断及监测病情。病变早期超声可见病灶数目及位置与 CT 基本一致；进展期超声可见肺组织实变声影，肺组织坏死形成的液化空洞后方可见明显声影，空洞内为无回声区；病变晚期超声可见病灶数密集及无回声区增多，双侧或单侧胸腔积液（图 1B），以双侧多见，双侧胸膜增厚。病变进展期或晚期可见胸腔积液明显增多，患者出现明显呼吸困难；并发急性心内膜炎和心力衰竭者超声检查可见心包积液。床旁超声检查可实时定位，引流胸腔积液、心包积液及肺内大量包裹性液体，改善患者呼吸。研究[5]指出 COVID-2019 易合并急性心脏损伤、急性冠脉综合征、心功能不全等急危并发症，可采用床旁超声检查实时监测病情，指导临床合理用药。

为中重度 COVID-2019 患者进行床边超声检查需做好防护工作。禁止将进入隔离区后的便携式超声仪器带入清洁区，隔离区的超声仪器应每日进行消毒。进入病房前先消毒便携式超声仪器，尽可能采用一次性提包携带超声仪器；进行实时操作时，再次用酒精棉球擦拭超声探头后涂满耦合剂，使用一次腔镜套包裹超声探头及连接线，于双侧脊线、锁骨中线、腋前线及

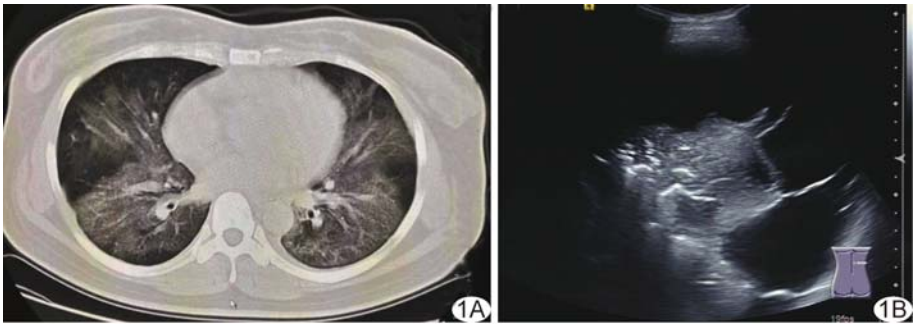

图 1　患者男，56 岁，重症期 COVID-2019　A. CT 示双肺弥漫性病变，部分呈“白肺”表现；B. 超声声像图示单侧中量胸腔积液

腋中线等位置探查肺尖及膈肌之间的肋间部位[9-10]。操作者应按照二级防护要求做好个人防护工作，穿戴医用防护口罩、护目镜或面罩（防雾型）、工作服、防护服、一次性鞋套和双层一次性乳胶手套，严格执行手部卫生。患者必须佩戴口罩。检查完毕后立刻对超声仪器进行消毒，以酒精棉球擦拭仪器。

3　小结

影像学辅助诊断 COVID-2019 具有重要临床意义。CT 成像速度快、空间分辨率高，对临床诊断 COVID-2019 具有重要价值，而超声检查也有方便、快捷、可床旁操作等优势。超声对正常肺泡及骨性胸廓难以进行显像，但诊断病理状态的肺组织具有较高的敏感度及特异度，逐渐成为诊断肺部疾病的高效方式[11-14]。进展期及重症期 COVID-2019 患者肺部病灶较多，部分伴有胸腔积液及呼吸困难，患者意识不清及行动不便，难以进行 CT 检查，此时采用床边超声检查监测胸部病变及评估并发症，有重要临床应用价值。

［参考文献］

［1］ 史河水，韩小雨，樊艳青，等. 新型冠状病毒（2019-nCoV）感染的肺炎临床特征及影像学表现［J］. 临床放射学杂志，2020，DOI：10.13437/j.cnki.jcr.20200206.002.

［2］ 新型冠状病毒感染的肺炎诊疗方案（试行第五版）［J］. 中国中西医结合杂志，2020，02 网络首发.

［3］ HUANG C L，WANG Y，LI X，et al. Clinical features of patients infected with 2019 novel coronavirus in Wuhan，China［J］. Lancet，2020，395（10223）：497-506.

［4］ 雷子乔，史河水，梁波，等. 新型冠状病毒（2019-nCoV）感染的肺炎的影像学检查与感染防控的工作方案［J］. 临床放射学杂志，2020，DOI：10.13437/j.cnki.jcr.20200206.001.

［5］ 郭栋，郭万刚，刘鹏云，等. 新型冠状病毒感染的心脏表现［J］. 心脏杂志，2020，02 网络首发.

［6］ 余锋，张苜，徐昉. ICU 床旁肺部超声对呼吸机相关性肺炎早期诊断和动态评估的价值探讨［J］. 临床超声医学杂志，2019，21（8）：565-569.

［7］ 陈鸣娣，杨志明，林桂花，等. 床旁肺部 B 超用于重症肺炎患者的临床效果分析［J］. 中外医学研究，2019，17（18）：63-65.

［8］ 李蓉，吴秀慧，李志波，等. 重症肺炎合并心力衰竭患儿血清 NT-proBNP、cTnI 和 H-FABP 的表达水平及其与心功能的关系［J］. 中西医结合心脑血管病杂志，2019，17（10）：1510-1512.

［9］ 曹先华. 探讨肺部超声指导下行肺康复在重症肺炎治疗中的价值分析［J］. 中国实用医药，2019，14（23）：39-40.

［10］ 王春霞，蒋荷娟，刘海涛，等. 老年重症肺炎的床旁超声影像特点及临床价值分析［J］. 中国医疗器械信息，2019，25（12）：157-158.

［11］ 陆普选，周伯平，朱文科，等. 高致病性 H5N1 亚型人禽流感病毒性肺炎的影像学表现特点［J］. 中国医学影像技术，2007，23（4）：532-535.

［12］ 肖甜甜，金梅，巨容，等. 床旁肺部超声在新生儿肺炎中的诊断价值［J］. 中国当代儿科杂志，2018，20（6）：444-448.

［13］ 陈旭，杨松青，宋军学. 彩色多普勒超声心动图和 Tei 指数评价重症肺炎婴幼儿心功能［J］. 中国医学影像技术，2011，27（6）：1197-1200.

［14］ 张春生，李学军，邰韩珍，等. 克雷伯杆菌肺炎的影像探讨（附 89 例分析）［J］. 影像诊断与介入放射学，2007，16（6）：261-263.

2019 年中国学术期刊影响因子年报
——《中国介入影像与治疗学》

“2019 年中国学术期刊影响因子年报”于 2019 年 10 月 28 日由中国科学文献计量评价研究中心在北京会议中心发布。《中国介入影像与治疗学》杂志在期刊综合类的相关数据为：

1　影响力指数 CI 值：252.359；

2　总被引：961；

3　影响因子：0.869；

4　他引影响因子：0.736；

5　5 年影响因子：0.658；

6　即年指标：0.120。