

Cardiac CEUS in diagnosis of right ventricular metastasis of hepatocellular carcinoma: Case report 心脏 CEUS 诊断肝癌右心室转移 1 例

谭雪莹,任卫东*,李颖,张昕彤,张晶,刘越佳
(中国医科大学附属盛京医院超声科,辽宁 沈阳 110004)

[Keywords] heart neoplasms; neoplasm metastasis; carcinoma, hepatocellular; ultrasound contrast

[关键词] 心脏肿瘤;肿瘤转移;癌,肝细胞;超声造影

DOI:10.13929/j.issn.1003-3289.2020.01.049

[中图分类号] R732.1; R540.45 [文献标识码] B [文章编号] 1003-3289(2020)01-0154-01

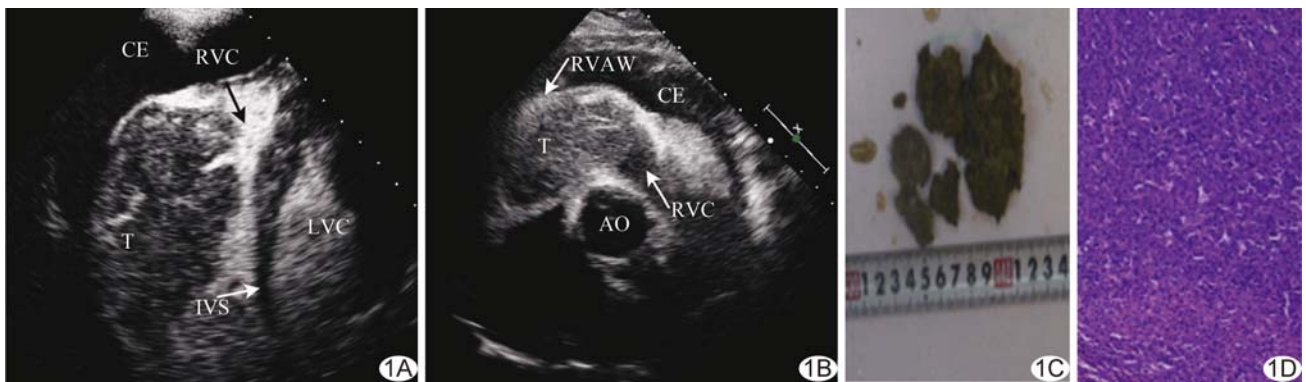


图 1 肝细胞癌右心室转移 A. 注射造影剂达心室即刻 CEUS 图像; B. 注射造影剂约 30 s 后 CEUS 图像; C. 大体病理; D. 病理图(HE, ×40)
(A、B 箭示右心室腔内造影剂浓聚; T: 肿瘤; RVC: 右心室腔; IVS: 室间隔; RVAW: 右心室前壁; LVC: 左心室腔; AO: 主动脉; CE: 心包积液)

患者男,63 岁,2 年前患肝硬化后肝细胞癌并接受部分肝脏切除术,近半年胸闷、喘憋、活动耐量进行性减低。入院查体:叩诊心浊音界增大,听诊心音遥远,胸骨左缘 2~3 肋间闻及双期粗糙、响亮杂音。心电图示完全性右束支传导阻滞、心室前侧壁 T 波异常。实验室检查:血清肌钙蛋白 I 0.249 μg/L,脑钠肽 1 769 pg/ml。超声心动图:右心室内见实性中等回声肿物,图像质量欠佳。CEUS:注射造影剂后肿物快速呈不均匀高增强,自三尖瓣口至右心室心尖部,几乎占据右心室,约 92 mm × 51 mm × 50 mm,肿物边缘粗糙,宽基底附于右心室侧前壁,无明显活动度,右心室流入道舒张期血流受阻所致的造影剂束变细,脉冲多普勒示该处血流速度加快,约 2.0 m/s(图 1A);注射造影剂后约 30 s,造影剂到达心肌,肿物增强程度低于右心室

前壁心肌,造影剂消退快于周围心肌,呈“快进快出”(图 1B)。超声诊断:右心室恶性肿瘤(考虑肝脏来源),右心室流入道梗阻,大量心包积液。行右心室肿物切除术,术后大体病理示肿瘤碎组织表面凹凸不平,切面棕黄质中(图 1C)。镜下见瘤细胞核大、有核仁、胞浆粉染,呈巢或索状排列,可见血窦(图 1D);免疫组织化学: Hepatocyte (+), CD34 (+), CD31 (+), Ki-67 (20%~30%)。病理诊断:肝细胞癌右心室转移。

讨论 心脏恶性肿瘤以转移性瘤较多,心脏转移瘤常见来源依次为肺癌、乳腺癌、恶性黑色素瘤、淋巴瘤和白血病。恶性肿瘤转移至心脏的方式常见为直接浸润(如肺癌)、淋巴管转移(如淋巴瘤),多累及心包。原发性肝癌通过肝静脉、下腔静脉途径播散至右心室者少见。本例患者有右心室流入道梗阻,因

[基金项目] 国家自然科学基金(81571686)。

[第一作者] 谭雪莹(1995—),女,辽宁葫芦岛人,在读硕士。E-mail: 718071825@qq.com

[通信作者] 任卫东,中国医科大学附属盛京医院超声科,110004。E-mail: renwdcmu@163.com

[收稿日期] 2019-04-17 [修回日期] 2019-10-02