neuroendocrine tumors[J]. Pancreas, 2015,44(2):190-197.

[11] 谭正武，任克，缪琪，等.CT 灌注和磁共振增强诊断 CT 三期增强阴性胰腺神经内分泌肿瘤的初步探讨[J].中国医学计算机成像杂志，2017,23(5):483-489.

[12] INZANI F, PETRONE G, RINDI G. The new world health organization classification for pancreatic neuroendocrine neoplasia[J]. Endocrinol Metab Clin North Am, 2018,47(3):463-470.

[13] CHOI T W, KIM J H, YU M H, et al. Pancreatic neuroendocrine tumor: prediction of the tumor grade using CT findings and computerized texture analysis [J]. Acta Radiologica, 2018,59(4):383-392.

[14] 李平.胰腺低剂量容积灌注 CT 的相关研究[D].北京：北京协和医学院中国医学科学院，2017:1-60.

[15] CHOE J, KIM K W, KIM H J, et al. What is new in the 2017 world health organization classification and 8th american joint committee on cancer staging system for pancreatic neuroendocrine neoplasms?[J]. Korean J Radiol, 2019,20(1):5-17.

[16] ZHU L, XUE H, SUN H, et al. Insulinoma detection with MDCT: Is There a role for whole-pancreas perfusion?[J]. AJR Am J Roentgenol, 2017,208(2):306-314.

Unusual primary ovarian sarcoma in child：Case report

儿童罕见原发性卵巢肉瘤 1 例

王　敏[1]，赵　滨[1]，闫　喆[1]，胡晓丽[2]

（1.天津市儿童医院影像科，2.病理科 天津　300134）

［**Keywords**］　ovarian neoplasms；sarcoma；child；tomography，X-ray computed

［**关键词**］　卵巢肿瘤；肉瘤；儿童；体层摄影术，X 线计算机

DOI：10.13929/j.issn.1003-3289.2020.01.027

［**中图分类号**］　R737.31；R814.42　［**文献标识码**］　B　　［**文章编号**］　1003-3289(2020)01-0095-01

患儿女，7 岁，因“腹痛 18 h”入院，无恶心、呕吐、发热、腹泻。查体：腹稍胀，全腹压痛、下腹著，反跳痛、肌紧张均阳性。血常规：白细胞 14.38×10^{9}/L，红细胞 3.37×10^{12}/L，中性粒细胞 85.9%。甲胎蛋白＜10 μg/L。超声：子宫及卵巢显示不清，下腹部探及实性肿块，内部回声不均匀，内见高低回声及多发无回声区，边界清楚，考虑肿块来源于附件，不排除卵巢扭转。CT 平扫见中下腹部正中膀胱上方椭圆形混杂密度肿物影，边界较清楚，以低密度为主，散在多发不规则高密度影，与左侧附件区关系密切，腹盆腔积液（图 1A），考虑肿瘤内伴出血，因病情较危急，未行增强检查。于全身麻醉下行腹腔镜探查术，于左侧卵巢见约 11 cm×10 cm 肿物伴出血，包膜完整，质软，腹腔内大量暗红色不凝血。行左侧卵巢肿物切除。术后病理：大量非特异性梭形细胞，分化极差，伴软骨分化，核分裂易见，免疫组织化学：Vim 强阳性。病理诊断：左侧卵巢肉瘤（图 1B）。

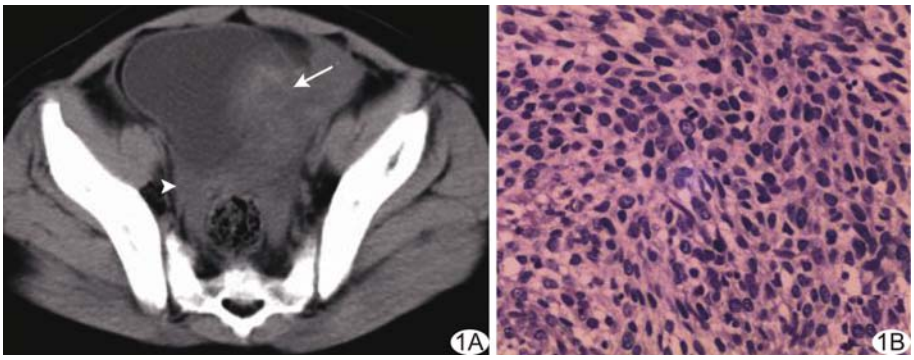

图 1　原发性卵巢肉瘤　A. CT 平扫（箭示肿物，箭头示积液）；B. 病理图（HE，×20）

讨论　原发性卵巢肉瘤仅占卵巢所有肿瘤的 0.2%，好发于成年女性，发生于儿童极为罕见。本例卵巢肉瘤分化极差，高度恶性，但病理无法明确亚型。原发性卵巢肉瘤可分为畸胎瘤样来源、间质来源和苗勒管来源。畸胎瘤样来源卵巢肉瘤好发于儿童和青年，本例为学龄期儿童，考虑符合该类型。卵巢肉瘤早期无明显临床症状，中晚期常见症状为腹痛、腹围增大，盆腹腔肿块形成，部分伴腹腔积液。其影像学表现以实性不均质肿块为主。CT 平扫常表现为混杂密度肿块，边界较清楚，内见不规则坏死区，可伴出血，同侧卵巢显示不清；增强后肿块呈不均匀强化，坏死区无强化。儿童原发性卵巢肉瘤应与卵巢扭转及卵巢畸胎瘤相鉴别。卵巢扭转可表现为盆腔肿块，多为实性，边缘可见多发小卵泡，增强后肿块可轻度强化，肿块周围可见少量积液，典型者肿块周围出现小卵泡，为其特征性影像学表现；卵巢畸胎瘤则以伴有钙化和存在脂肪密度影为特征。

［**第一作者**］王敏（1989—），女，山西吕梁人，硕士，主治医师。E-mail：18722648808@163.com

［**收稿日期**］2019-08-31　　［**修回日期**］2019-11-20