❖骨骼肌肉影像学

MRI volume quantitative analysis in evaluation on therapeutic effect of wrist rheumatoid arthritis

REN Lixiang[1]，*WU Kunhua*[1*]，*WANG Bo*[1]，*ZHANG Hong*[2]，*YI Sanli*[3]，*BI Guoli*[1]，*CHEN Yuhui*[1]，*DU Ji*[1]

(1. *Department of MRI*，2. *Department of Rheumatology*，*the First People's Hospital of Yunnan Province*，*Kunming* 650032，*China*；3. *Faculty of Information Engineering and Automation*，*Kunming University of Science and Technology*，*Kunming* 650500，*China*)

[**Abstract**] **Objective** To explore the application value of MRI quantitative analysis in evaluation on therapeutic effect of rheumatoid arthritis (RA) of the wrist. **Methods** Totally 30 patients with RA after regular treatment for 1 year were enrolled. The wrist joint was scanned before and after treatment，and the volume of synovitis and bone marrow edema before and after treatment were measured by using the quantitative analysis software. The erythrocyte sedimentation rate (ESR)，C-reactive protein (CRP) and disease activity score of 28 (DAS28) were also obtained. Changes of synovitis，bone marrow edema，CRP，ESR and DAS28 were analyzed before and after treatment，correlation analysis was performed on the changes of synovitis and bone marrow edema with changes of CRP，ESR and DAS28. **Results** After treatment，the volume of synovitis，the range of bone marrow edema，CRP，ESR and DAS28 of the patients reduced significantly (all $P<0.05$). Synovitis was strongly correlated with changes in bone marrow edema ($r=0.61$，$P<0.01$). Changes in synovitis and bone marrow edema were not significantly correlated with those of ESR and CRP (all $P>0.05$)，while changes in synovitis and bone marrow edema were moderately correlated with changes of DAS28 ($r=0.50$，0.56，$P=0.01$，<0.01). **Conclusion** MRI quantitative analysis can be used as accurate and objective quantitative indices for monitoring and evaluating therapeutic effect of RA.

[**Keywords**] arthritis，rheumatoid；quantitative analysis；magnetic resonance imaging

DOI：10.13929/j.issn.1003-3289.2020.01.034

腕部 MRI 体积定量分析评价类风湿关节炎疗效

任丽香[1]，吴昆华[1*]，王　波[1]，张　虹[2]，易三莉[3]，毕国力[1]，陈渝晖[1]，杜　吉[1]

(1.云南省第一人民医院 MRI 科，2.风湿免疫科，云南 昆明　650032；
3.昆明理工大学信息工程与自动化学院，云南 昆明　650500)

[**摘　要**] **目的**　探讨腕部 MRI 体积定量分析对于评价类风湿关节炎(RA)疗效的价值。**方法**　收集 30 例活动期 RA 并接受规律治疗 1 年患者，应用 MRI 体积定量分析软件测量治疗前后同一腕关节滑膜炎、骨髓水肿体积，并获取同期患者红细胞沉降率(ESR)和 C 反应蛋白(CRP)，计算 28 关节疾病活动度(DAS28)。分析治疗前后滑膜炎、骨髓水肿、CRP、ESR、DAS28 变化，并将滑膜炎、骨髓水肿变化量与 CRP、ESR、DAS28 变化量进行相关性分析。**结果**　治疗后滑膜炎体积、骨髓水肿范围、CRP、ESR、DAS28 均显著降低(P 均<0.05)。滑膜炎与骨髓水肿变化量呈正相关($r=0.61$，$P<0.01$)。滑膜炎、骨髓水肿变化量与 ESR、CRP 变化量均无明显相关(P 均>0.05)，滑膜炎、骨髓水肿变化量均与 DAS28 变化量呈正相关($r=0.50$、0.56，$P=0.01$、<0.01)。**结论**　MRI 定量分析可作为量化指标，准确客观监测 RA 病情和评价疗效。

[**基金项目**] 云南省科技计划项目[2017FE468(-127)]、云南省卫生科技计划项目任务书(2016NS217)。

[**第一作者**] 任丽香(1983—)，女，山西交城人，硕士，主治医师。研究方向：骨肌系统影像学。E-mail：renlixiang19830605@163.com

[**通信作者**] 吴昆华，云南省第一人民医院 MRI 科，650032。E-mail：wukunhua@hotmail.com

[**收稿日期**] 2019-06-19　　[**修回日期**] 2019-09-18

［关键词］ 关节炎，类风湿；定量分析；磁共振成像
［中图分类号］ R593.22；R445.2 ［文献标识码］ A ［文章编号］ 1003-3289(2020)01-0120-05

目前评价类风湿关节炎（rheumatoid arthritis，RA）预后、监测病情变化的指标主要是临床症状和实验室指标。28 关节疾病活动度（disease activity score of 28，DAS28）是临床常用的疾病活动度监测指标，但实际工作中发现部分患者症状虽有明显好转，血清指标明显下降，但仍会出现邻近关节骨质破坏。本研究采用自主研发的 MRI 定量分析软件测量同一手腕关节治疗前后滑膜炎、骨髓水肿体积，对二者定量变化与同期红细胞沉降率（erythrocyte sedimentation rate，ESR）、C 反应蛋白（C reactive protein，CRP）及 DAS28 变化量进行相关性分析，并观察治疗后有无强化血管翳，以期为客观评价疗效提供帮助。

1　资料与方法

1.1　一般资料　收集 2014 年 3 月—2018 年 3 月我院风湿免疫科收治的 30 例 RA 患者，男 7 例、女 23 例，年龄 9～70 岁，平均（42.0±20.6）岁；均符合国际风湿病联盟（International League of Association for Rheumatology，ILAR）诊断标准；治疗前均处于 RA 中高活动期（DAS28≥3.2），病程 2～96 个月，并规律服用 1 种传统合成的改善病情抗风湿药联合 1 种生物制剂类抗风湿药，1 年后随访，排除不规律服药、不严格遵守随访机制等病例。所有患者均知情同意。

1.2　仪器与方法

1.2.1　MR 检查　采用 3.0T GE HDxt MR 仪，8 通道正交线圈，于治疗前后分别行腕关节 MR 平扫及三维容积增强扫描。首先进行体积定量分析模型预试验，行 3D-FSE-CUBE 扫描，第 1 次测试对象为充满水的 40 ml 注射器，尽量排空其内气体；第 2 次测试对象为 60 ml 注射器，内部充水及部分气体。之后嘱患者俯卧，行手腕关节扫描，头先进，采集脂肪抑制 T2WI（FS T2WI）、T1WI 后，行轴位和冠状位三维稳态毁损梯度回返采集序列（FS 3D-FSPGR）扫描。平扫完成后经肘静脉注射钆喷酸葡胺注射液（0.2 ml/kg 体质量），在注射对比剂 5 min 内完成 3D-FSPGR 增强扫描，3D-FSPGR 参数见表 1。

1.2.2　影像分析　由 2 名影像科医师独立阅片，采用体积定量分析软件测量预试验中水体积（图 1、2）、治



图 1　第 1 次体积定量分析模型预试验 箭示附壁低信号（气体）



图 2　第 2 次体积定量分析模型预试验 箭示附壁低信号（气体）

疗前后反映滑膜炎总体积的 3D-FSPGR 图像（图 3）和 T2WI 中的骨髓水肿体积，均测量 3 次，以 2 名医师的均值作为诊断结果。测量滑膜炎体积包括炎性及混合性血管翳，纤维性血管翳不在计算范围内，单位为 mm^3，无骨髓水肿计为 0。

1.2.3　数据收集　治疗前后检测 ESR、CRP，并对患者进行临床评估，记录压痛及肿胀关节数、整体健康情况，最终获得 DAS28。以治疗后 DAS28＜3.2 为疾病处于低活动度或长期缓解。

1.3　统计学分析　采用 SPSS 17.0 统计分析软件。对治疗前后滑膜炎、骨髓水肿、ESR、CRP、DAS28 进行正态分布检验和方差齐性检验，正态分布数据采用 $\bar{x}\pm s$，非正态分布数据采用中位数表示。对治疗前后各组数据采用配对 t 检验或 *Wilcoxon* 符号秩检验，$P<0.05$ 为差异有统计学意义。以 *Pearson* 或 *Spearman* 相关分析评价治疗前后 MRI 定量分析变化量与血清学指标、DAS28 评分变化量的相关性，$|r|\geqslant 0.6$ 为强相关，$0.4\leqslant|r|<0.6$ 为中等相关，$|r|<0.4$ 为弱相关。$P<0.05$ 为差异有统计学意义。

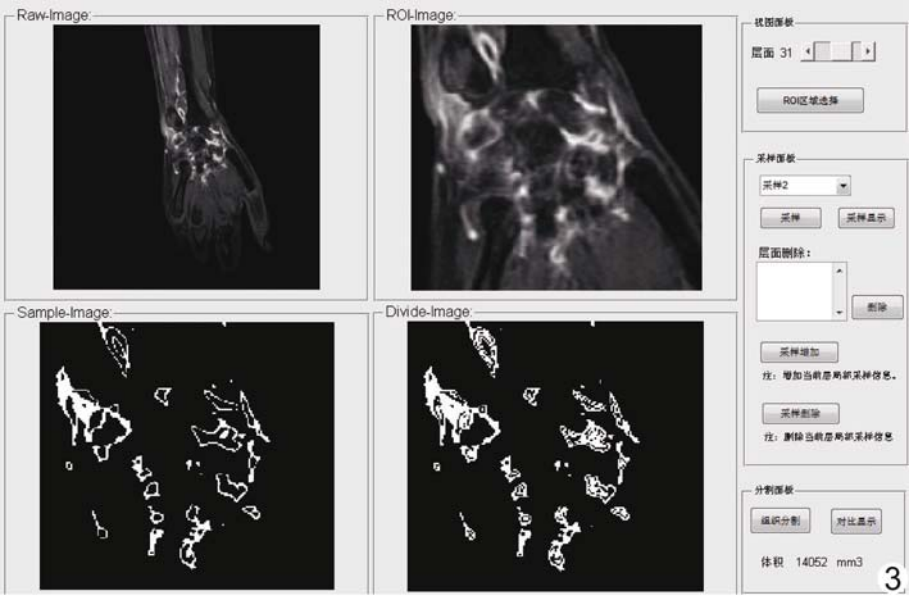

图 3　RA 患者，男，42 岁，定量分析滑膜体积　左上图为腕关节冠状面 3DFSPGR 滑膜强化图，右上图为选择感兴趣区间（滑膜所在区间），左下图为采样范围，右下图为滑膜断层体积

2　结果

2.1　建立体积定量分析模型　第 1 次预试验中，软件实际测量水体积为 39 152.1 mm^3，差值 847.9 mm^3，注射器内仍有不到 1 ml 气体附壁（图 1）。第 2 次预试验中，软件实际测量水体积结果 56 570.6 mm^3，相差 3 429.4 mm^3，换算为约 3.5 ml 气体；尽量将气体集中后目，测体积约 3.0 ml（图 2）。

2.2　RA 手腕关节治疗前后数据分析　30 例治疗前均存在滑膜炎，29 例存在骨髓水肿，27 例 ESR 及 CRP 升高，3 例表现为阴性，DAS28 评分范围为 3.57～5.66。

规律治疗 1 年后，各项数据均降低（P 均＜0.05）：28 例滑膜炎体积减少，2 例体积无明显变化；29 例骨髓水肿范围均减少（图 4），ESR 及 CRP 均下降至正常水平；DAS28 评分均＜3.2，其中 24 例＜2.6（疾病缓解），6 例 2.6～3.2（低活动度）。见表 2。

2.3　滑膜炎及骨髓水肿变化量相关性分析　*Pearson* 相关分析显示，滑膜炎与骨髓水肿变化量呈强相关（$r=0.607$，$P<0.01$）。

2.4　治疗前后滑膜炎、骨髓水肿变化量与 ESR、CRP、DAS28 变化量相关性分析（表 3、图 5）　相关分析显示滑膜炎及骨髓水肿变化量与 ESR、CRP 变化量间均无明显相关（r 值为 0.02～0.32，P 均＞0.05），与

表 1　3D-FSPGR 参数

分组	TR	TE	Slicethickness	Slicegap	FA	Matrix	FOV
手腕关节（冠状位）	12.94 ms	1.38 ms	2.2 mm	1.1 mm	15	512×512	240 mm×240 mm
手腕关节（轴位）	14.18 ms	1.54 ms	4 mm	2 mm	15	512×512	160 mm×160 mm

表 2　治疗前后 RA 患者滑膜炎体积、骨髓水肿范围、CRP、ESR 及 DAS28 评分

组别	滑膜炎体积（mm^3）	骨髓水肿范围（mm^3）	ESR（mm/h）	CRP（mg/L）	DAS28 评分
治疗前	20 572.34±10 722.77	4 006.34±1 940.81	33.5（26.0，48.5）	47.18±27.40	4.68±0.59
治疗后	4 560.90（1 704.33，8 517.22）	1 069.73（641.35，2 467.15）	10.0（8.0，13.25）	7.92±1.42	2.37（2.26，2.56）
Z/t 值	−4.74	−4.64	−4.71	7.84	−4.79
P 值	＜0.01	＜0.01	＜0.01	＜0.01	＜0.01

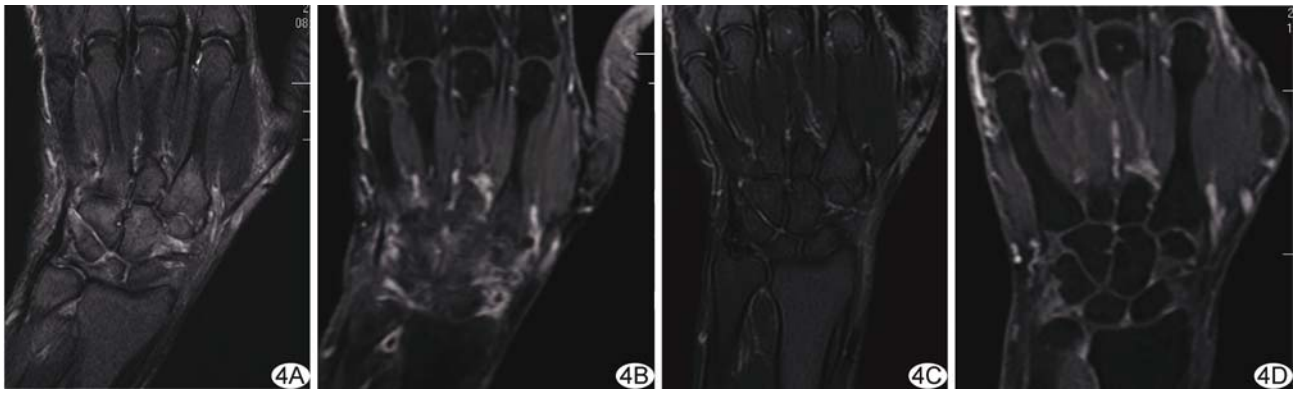

图 4　RA 患者，男，42 岁，治疗前后效果对比　A、B. 治疗前腕关节冠状位 T2WI、3D-FS SPGR 增强图像显示骨髓水肿信号增高，滑膜明显增厚、强化，C、D. 治疗后骨髓水肿明显吸收，滑膜量较前明显减少

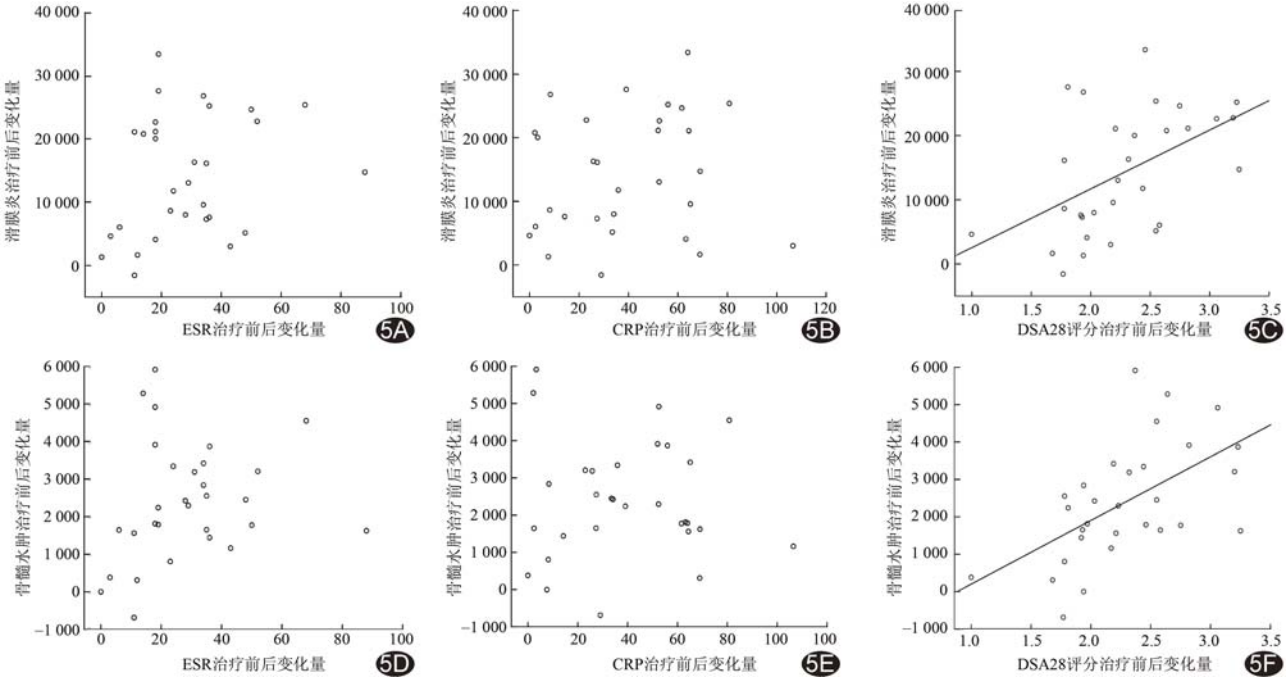

图 5　治疗前后 MRI 定量变化与血清学、DAS28 变化量的相关性散点图　A. 滑膜炎变化量与 ESR 变化量；B. 滑膜炎变化量与 CRP 变化量；C. 滑膜炎变化量与 DAS28 评分变化量；D. 骨髓水肿变化量与 ESR 变化量；E. 骨髓水肿变化量与 CRP 变化量；F. 骨髓水肿变化量与 DAS28 评分变化量

表 3　治疗前后 RA 患者滑膜炎、骨髓水肿变化量与 ESR、CRP、DAS28 评分变化量相关性分析

[r（P 值）]

MRI 征象	血沉变化量	CRP 变化量	DAS28 评分变化量
滑膜炎变化量	0.32(0.09)	0.13(0.50)	0.50(0.01)
骨髓水肿变化量	0.26(0.17)	0.02(0.93)	0.56(<0.01)

DAS28 变化量均呈中等相关（r＝0.50、0.56，P＝0.01、<0.01）。

3　讨论

RA 属滑膜源性疾病，以往主要依靠疾病活动指标 ESR、CRP、DAS28 等分析病情和转归，对监测疾病活动性和判断预后有一定参考价值[1]。生物制剂的兴起在一定程度上提高了疗效，但部分临床和血清指标缓解的患者仍存在局部滑膜炎并最终导致邻近关节骨质破坏。因此，临床急需能够监测疾病活动性的方法，以客观、准确评价 RA 活动度，并及时调整治疗方案。

目前 MR 已被公认为 RA 诊疗过程中的最佳影像学检查方法，对滑膜增生具有高度敏感性。正常情况下关节滑膜通常不显示，一旦显示即提示增厚，而国内对滑膜的研究主要集中于定性诊断[2-6]及 OMERACT-RAMRIS 推荐的半定量分析[7-8]。近年来，国外影像学研究[9-10]重点已由单纯影像学征象总

结向定量分析转变，以期为评估疾病严重程度和判断预后提供更加准确的量化指标。作为 RA 病理改变，骨髓水肿也可成为评价疗效的量化指标。

刘艳杰等[11]认为，按照疾病活动程度不同，滑膜血管翳可分为 3 种类型，即炎性、纤维性及介于两者之间的混合性血管翳；其中炎性及混合性血管翳提示病情处于急性期和活动期，为轻中度及明显强化，是本研究重点，纤维性血管翳则提示病变处于静止期。实际操作过程中，如对强化滑膜炎、骨髓水肿范围全部以手工勾画病变区进行体积累加，则工作量过大、耗时过久，可操作性不强。本研究运用自主研发的定量分析软件，在 3D-FSPGR 及 T2WI 上计算体积，操作简易、精确，并可对非选择层面进行去层，对组织进行分割，在预实验及前期工作中[12]已得到肯定。由于血管强化程度与炎性血管翳强化程度相似，软件无法对血管进行剔除，因此测量总体积内亦包括部分血管体积，故选取感兴趣区时，应尽量将血管排除在外。

本研究结果显示，与治疗前相比，治疗后 RA 患者腕关节滑膜炎程度、骨髓水肿体积均明显降低，提示经规律治疗后病情好转，与 ESR、CRP 及 DAS28 评分结果相符。滑膜炎、骨髓水肿变化量之间呈强正相关，炎性滑膜炎体积与组织炎症特别是纤维素沉积和细胞通透性增加有关，滑膜炎体积越大，病变区新生血管增多，形成炎性血管翳越多，炎性改变越明显，骨髓水肿程度亦越明显，骨侵蚀与功能丧失概率增加，故两者均可作为疾病活动的标识。

本研究中 MRI 所示滑膜炎、骨髓水肿变化量与 ESR 和 CRP 变化量无明显相关。ESR 和 CRP 是临床广泛应用的炎性指标，经治疗后 ESR 和 CRP 明显降低提示治疗有效；但影响实验室指标的因素较多，使得检测结果有时不稳定。另一方面，本组部分患者治疗前临床症状较明显，但 ESR 和 CRP 结果为阴性，对于此类患者，实验室指标对于判断病情带来困惑，且对评定疗效无提示意义。本组影像学变化量与同期 DSA28 评分变化量呈中等相关，提示 MRI 定量分析可与 DAS28 评分共同作为评定疗效的指标，用 HAQ-DI、ESR、CRP 指标综合计算得出的 DAS28 评分系统评价 RA 疾病活动度具有较高准确率，但仅能粗略判断 RA 处于活动性状态或非活动性状态，而不能客观反映 RA 关节的病理改变，且受主观因素影响较大。根据 DAS28 评分、实验室指标用来判断 RA 活动性具有一定局限性，均不能提示临床是否存在侵蚀性滑膜。MRI 定量分析可作为一种有效手段，治疗后滑膜炎、骨髓水肿定量指标明显减少提示治疗有效，若仍存在一定体积明显强化血管翳及炎性介质作用下的骨髓水肿，说明疾病仍在活动，残余强化血管翳可能会侵蚀邻近骨质，由此为临床提供客观循证医学证据。

综上所述，本定量分析软件可为监测 RA 病情变化及评价治疗效果提供更加准确的量化指标。本研究的主要不足之处是样本量小、随访时间短，尚需加大样本量并长期随访进一步观察。

［参考文献］

［1］ WALLACE C A, GIANNINI E H, HUANG B, et al. American college of rheumatology provisional criteria for defining clinical inactive disease in select categories of juvenile idiopathic arthritis［J］. Arthritis Care Res (Hoboken), 2011,63(7):929-936.

［2］ 张志田，闻建民，陈瑶，等. 腕关节动态 MRI 增强在早期类风湿关节炎诊断中的价值［J］. 医学影像学杂志，2013，23（10）1628-1630.

［3］ 邓霞，许建荣，路青，等. 磁共振成像在早期类风湿关节炎诊断中的价值［J］. 磁共振成像，2011，2(2):95-98.

［4］ CYTEVAL C, MIQUEL A, HOA D, et al. Rheumatoid arthritis of the hand: Monitoring with a simplified MR imaging scoring method preliminary assessment［J］. Radiology, 2010,256(3):863-867.

［5］ NARYUEZ J A, NARVAEZ J, de LAMA E. MR imaging of early rheumatoid arthritis［J］. Radiographics, 2010, 30（1）: 143-165.

［6］ KOSTA P E, VOULGARI P V, ZIKOU A K, et al. The usefulness of magnetic resonance imaging of the hand and wrist in very early rheumatoid arthritis［J］. Arthritis Res Ther, 2011,13 (3):R84.

［7］ 毛家骥，黄静文，程子亮，等. 手腕部类风湿关节炎的 MRI 诊断［J］. 中山大学学报，2015，36(1):145-149.

［8］ 杨洋，吴凤岐，刘明，等. 幼年特发性关节炎膝关节 MRI 表现及与相关炎性指标的相关性［J］. 中华放射学杂志，2015，49（8）: 596-600.

［9］ HEMKE R, van ROSSUM M A, van VEENENDAAL M, et al. Reliability and responsiveness of the Juvenile Arthritis MRI Scoring (JAMRIS) system for the knee［J］. Eur Radiol, 2013,23 (4):1075-1083.

［10］ DAMASIO MB, MALATTIA C, TANTURRI de HORATIO L, et al. MRI of the wrist in juvenile idiopathic arthritis: Proposal of a paediatric synovitis score by a consensus of an international working group. Results of a multicentre reliability study［J］. Pediatr Radiol, 2012,42(9):1047-1055.

［11］ 刘艳杰，蔡跃增，陈月芹，等. 双手、腕关节 MRI 对于早期类风湿性关节炎的诊断价值［J］. 实用放射学杂志，2013，29(3):436-439.

［12］ 任丽香，吴昆华，张虹，等. MRI 定性定量分析类风湿关节炎患者手腕部骨关节改变［J］. 中国介入影像与治疗学，2017，14(10): 632-635.