

## ❖ 心脏、血管影像学

## Intraluminal CT values for evaluating stenosis of calcified coronary artery

LIANG Shan<sup>1\*</sup>, WANG Zhaoqian<sup>2</sup>

(1. Department of Ultrasound, the Affiliated Hospital of Southwest Medical University, Luzhou 464000, China; 2. Department of Cardiac Imaging, the First Affiliated Hospital of Dalian Medical University, Dalian 116011, China)

**[Abstract]** **Objective** To observe the accuracy of intraluminal CT values of coronary artery across calcification and the corrected coronary opacification (CCO) difference in evaluation on stenosis severity of coronary artery during computed tomography angiography (CCTA). **Methods** Coronary artery calcifications (CAC) were detected in 233 main branches of coronary arteries (left anterior descending artery, left circumflex artery and right coronary artery) with CCTA. According to the degree of stenosis, the vessels were divided into mild stenosis group, moderate stenosis group, severe stenosis group and total occlusion group, respectively. The accuracy of CCO difference for evaluating coronary stenosis were analyzed and compared among groups. **Results** CCO difference across calcification was significantly higher in total-occlusion group than in the other 3 groups ( $P < 0.001$ ), but not significantly different between severe stenosis group and moderate stenosis group ( $P > 0.05$ ), while were higher in severe stenosis group and moderate stenosis group than in mild stenosis ( $P < 0.001$ ). Taken 0.086 9 as the cut-off point of CCO difference across calcified coronary artery, the sensitivity, specificity, positive predictive value and negative predictive value was 76.67%, 75.47%, 91.39% and 48.78% for diagnosing coronary artery stenosis  $\geq 50\%$ , respectively, while taken 0.207 0 as the cut-off point, the sensitivity, specificity, positive predictive value and negative predictive value was 91.84%, 79.89%, 54.88% and 97.35%, respectively for diagnosing total-occlusion of coronary artery. **Conclusion** CCO difference across calcified coronary artery elevated as stenosis severity increased. Taking CCO difference across calcified coronary artery as an index might improve the accuracy of evaluating coronary artery calcification and stenosis.

**[Keywords]** coronary disease; coronary angiography; calcinosis

DOI:10.13929/j.issn.1003-3289.2020.01.019

## 腔内 CT 密度值用于评估冠状动脉钙化及狭窄程度

梁 杉<sup>1\*</sup>, 王照谦<sup>2</sup>

(1. 西南医科大学附属医院超声诊断科, 四川 泸州 464000; 2. 大连医科大学附属第一医院心脏影像科, 辽宁 大连 116011)

**[摘要]** **目的** 观察冠状动脉 CT 成像(CCTA)中,根据冠状动脉钙化(CAC)近端与远端冠状动脉管腔 CT 值及校正后冠状动脉强化值(CCO)差值评估钙化部位管腔狭窄的准确度。**方法** 对 CCTA 显示钙化的 233 支主要冠状动脉(左前降支、左回旋支和右冠状动脉),根据狭窄程度分为轻度狭窄组、中度狭窄组、重度狭窄组和完全闭塞组,比较各组 CCO 差值,分析以钙化近远端 CCO 差值评估冠状动脉狭窄的准确度。**结果** 完全闭塞组 CCO 差值高于轻度狭窄组、中度狭窄组和重度狭窄组( $P < 0.001$ );重度狭窄组与中度狭窄组 CCO 差值差异无统计学意义( $P > 0.05$ );中度狭窄组和重度狭窄组 CCO 差值高于

**[基金项目]** 西南医科大学校级基金(2018-ZRQN-154)。

**[第一作者]** 梁杉(1989—),女,四川遂宁人,硕士,医师。研究方向:医学影像学与核医学。

**[通信作者]** 梁杉,西南医科大学附属医院超声诊断科,464000。E-mail: l\_shan77@163.com

**[收稿日期]** 2019-03-11 **[修回日期]** 2019-08-29

轻度狭窄组( $P < 0.001$ )。以钙化近远侧 CCO 差值 0.086 9 作为诊断界点,其诊断冠状动脉 $\geq 50\%$ 狭窄的敏感度、特异度、阳性预测值和阴性预测值分别为 76.67%、75.47%、91.39%和 48.78%;以 0.2070 作为诊断界点时,其诊断冠状动脉闭塞的敏感度、特异度、阳性预测值和阴性预测值分别为 91.84%、79.89%、54.88%和 97.35%。**结论** 冠状动脉钙化近远端管腔 CCO 差值随狭窄程度加重而升高,以之作为评价指标,可明显提高评估冠状动脉钙化及狭窄程度的准确性。

**[关键词]** 冠状动脉疾病;冠状动脉血管造影术;钙质沉着症

**[中图分类号]** R541.4; R814.42 **[文献标识码]** A **[文章编号]** 1003-3289(2020)01-0072-05

冠状动脉钙化(coronary artery calcification, CAC)是动脉粥样硬化发展至一定阶段的特异性标志,中重度钙化时,受高密度钙化对血管腔的遮盖、钙化所致线束硬化伪影以及 CT 部分容积效应等影响,冠状动脉 CT 造影(coronary computed tomography angiography, CCTA)判断管腔狭窄的准确度下降<sup>[1-2]</sup>,此为导致经皮冠状动脉介入治疗效果不理想和并发症发生的原因之一<sup>[3]</sup>。另外,CCTA 只能显示冠状动脉的形态学改变,而不能评估狭窄所致血流动力学改变<sup>[4-5]</sup>。本研究观察以 CAC 近端与远端 CT 值差值评估管腔狭窄的准确度以及临床价值。

## 1 资料与方法

1.1 一般资料 回顾性分析 2015 年 10 月—2018 年 12 月 185 例临床疑诊冠心病、CCTA 显示 CAC 而接受导管法造影和/或 PCI 治疗患者,男 126 例,女 59 例,年龄 40~87 岁,平均(66.5±10.0)岁;CCTA 与导管法造影的间隔时间不超过 30 天。

以 291 支 CCTA 显示存在钙化的冠状动脉 3 支主要分支,即左前降支(left anterior descending artery, LAD)、左回旋支(left circumflex artery, LCX)和右冠状动脉(right coronary artery, RCA)作为观察对象,排除 20 支血管全程弥漫性钙化、11 支运动伪影较大、17 支钙化远端管腔过于细小难以测量管腔 CT 值及 10 支冠状动脉深部肌桥之后,共纳入 233 支存在 CAC 的冠状动脉。

### 1.2 仪器与方法

1.2.1 CCTA 检查方法 采用第 2 代双源 CT(SOMATOM Definition Flash)。嘱患者仰卧,上举双臂,进行头足方向扫描,范围自气管分叉以下 1 cm 至心脏膈面以下 2 cm。对窦性心律、房性早搏以及心房颤动患者采用回顾性心电门控螺旋扫描方式,频发室性早搏包括二联律或三联律患者采用前瞻性心电触发适应性序列扫描方式。参数:机架旋转时间:0.28 s/r;探测器准直:2 mm×64 mm×0.6 mm,Z 轴飞焦点技术采集:2 mm×128 mm×0.6 mm;管电压:120 kV,管电流:330~420 mAs/r;重建时间分辨率:75

ms;图像重建算法:滤波反投影(filtered back projection, FBP),图像重建卷积核值:B26f。

1.2.2 碘对比剂使用方法 使用 Ulrich 高压注射器(Germany)经肘前静脉注入非离子型碘对比剂碘普罗胺 60~85 ml(第 1 时相)和生理盐水 30~50 ml(第 2 时相),注射速率为 5.5~6.0 ml/s。采用碘对比剂示踪法,在主动脉弓部管腔内设置 ROI 并监测其 CT 值,阈值 $>100$  HU 时,延迟 6 s 自动触扫描。

1.2.3 图像后处理方法 在 Siemens Syngo MMWP VE 36A 图像工作站上调阅 CT 机自动生成的心室舒张期和收缩期心脏横断面 CT 图像,以心血管后处理软件进行沿冠状动脉中线进行二维曲面重组(curve planar reformation, CPR)、冠状动脉长轴位和短轴位多平面重组(multiplanar reconstruction, MPR)以及最大密度投影(maximum intensity projection, MIP)重组,筛选质量最佳 CCTA 图像,用于分析和 CT 测量值。

1.3 CAC 部位管腔的 CT 形态学评价 由 2 名具有 8 年以上工作经验的心血管放射学专业医师对直径 $\geq 1.5$  mm 的冠状动脉进行评价。以钙化近端正常或相对正常管腔直径作为参照,定量评估冠状动脉狭窄程度(管腔内径减少百分比):①轻度狭窄, $<50\%$ ;②中度狭窄, $\geq 50\%$ 且 $<75\%$ ;③重度狭窄, $\geq 75\%$ 且 $<100\%$ ;④完全闭塞,100%。分析单支血管长段钙化病变时,以狭窄最重部位为准。

1.4 测量冠状动脉管腔 CT 值及校正后冠状动脉强化值(corrected coronary opacification, CCO) 实施冠状动脉二维曲面重组,筛选横断面 CT 图像,在 CAC 近端 5~10 mm 处的管腔以及同一层面的降主动脉管腔设置 ROI,使其尽可能大,并位于管腔中央,测量 CT 值;用相同方法测量 CAC 远端 5~10 mm 处管腔及同一层面的降主动脉管腔的 CT 密度值;重复测量 3 次,取平均值作为该支冠状动脉管腔 CT 值。以冠状动脉管腔 CT 值与同一层面降主动脉管腔 CT 值之比表示个体 CCO 值,计算 CAC 近端与远端管腔 CCO 之差值。

1.5 导管法冠状动脉造影及其评价方法 使用平板

式全数字化血管造影机 (Innova 2000/3100, GE), 嘱患者平卧于操作台上, 经股动脉或桡动脉实施选择性左、右冠状动脉造影。图像评估方法同 CT 形态学评价。

1.6 统计学分析 采用 SPSS 13.0 统计分析软件。计量资料以  $\bar{x} \pm s$  表示, 计数资料以频数或率表示。参照导管法造影结果, 绘制 CCTA 的 ROC 曲线, 并计算 AUC,  $AUC > 0.7$  且  $\leq 0.9$  时认为具有一定准确性,  $AUC$  值  $> 0.9$  时认为诊断价值较高。采用 SNK-q 检验对 4 组 (轻度狭窄组、中度狭窄组、重度狭窄组和完全闭塞组) 钙化近端和远端 CCO 差值进行两两比较。  $P < 0.05$  为差异有统计学意义。

### 2 结果

2.1 一般资料 185 例患者中, 112 例 (112/185, 60.54%) 有吸烟史, 37 例 (37/185, 20.00%) 有冠心病家族史, 107 例 (107/185, 57.84%) 有高血压病史, 52 例 (52/185, 28.11%) 高血脂, 34 例 (34/185, 18.37%) 糖尿病, 25 例 (25/185, 13.51%) 有心肌梗死病史。CCTA 检查时, 169 例心电图显示为窦性心律, 心率 43~88 次/分, 平均 (62.94 ± 9.31) 次/分; 16 例心电图显示心律失常, 包括心房颤动 4 例、室性早搏 12 例。

2.2 钙化近远端 CCO 之差值比较 233 支 CAC 冠状动脉中, 导管法造影显示 53 支轻度狭窄, 66 支中度狭窄, 65 支重度狭窄, 49 支完全闭塞。钙化近远端 CCO 差值随冠状动脉狭窄程度增加而增大。闭塞组钙化近远端 CCO 差值显著高于其余 3 组 ( $P < 0.001$ ); 重度狭窄组钙化近远端 CCO 差值与中度狭窄组差异无统计学意义 ( $P > 0.05$ ); 中度狭窄组和重度狭窄组钙化近远端 CCO 差值显著高于轻度狭窄组 ( $P < 0.001$ , 表 1)。

2.3 CCTA 主观评价和钙化近远端 CCO 差值评估冠状动脉狭窄的准确度 导管法造影显示 180 支冠状动脉狭窄程度  $\geq 50\%$ 。CCTA 对 47 支冠状动脉做出假阴性诊断, 对 18 支冠状动脉做出假阳性诊断 (图 1), 其敏感度、特异度、阳性预测值和阴性预测值分别为 73.89%、66.04%、88.08% 和 42.68%。以钙化近远侧 CCO 差值 0.086 9 作为诊断界点时, 对 42 支冠状动

脉做出假阴性诊断, 对 13 支冠状动脉做出假阳性诊断, 其敏感度、特异度、阳性预测值和阴性预测值分别为 76.67%、75.47%、91.39% 和 48.78%。

表 1 不同程度狭窄的冠状动脉钙化近远端 CCO 差值比较

组别	支数	CCO 差值	95%CI
轻度狭窄组	53	0.03 ± 0.10	(0.005, 0.620)
中度狭窄组	66	0.14 ± 0.11	(0.108, 0.164)
重度狭窄组	65	0.16 ± 0.15	(0.123, 0.196)
完全闭塞组	49	0.39 ± 0.14	(0.347, 0.426)

注: 中度狭窄组与重度组狭窄比较  $P = 0.29$ ; 其余各组两两比较  $P$  均  $< 0.01$

以钙化近远端 CCO 差值评估冠状动脉狭窄程度, 以狭窄程度  $\geq 50\%$  为阳性事件绘制的 ROC 曲线如图 2 所示。

导管法造影显示 49 支冠状动脉闭塞。CCTA 对 39 支冠状动脉做出假阴性诊断, 对 1 支冠状动脉做出假阳性诊断, 其敏感度、特异度、阳性预测值和阴性预测值分别为 20.40%、99.46%、90.91%、82.43%。以钙化近远端 CCO 差值 0.207 0 作为诊断界点时, 对 4 支冠状动脉做出假阴性诊断, 对 37 支冠状动脉做出假阳性诊断, 敏感度、特异度、阳性预测值和阴性预测值分别为 91.84%、79.89%、54.88% 和 97.35%。

利用钙化近远端 CCO 差值评估冠状动脉狭窄程度, 以闭塞为阳性事件所绘制的 ROC 曲线如图 3 所示。

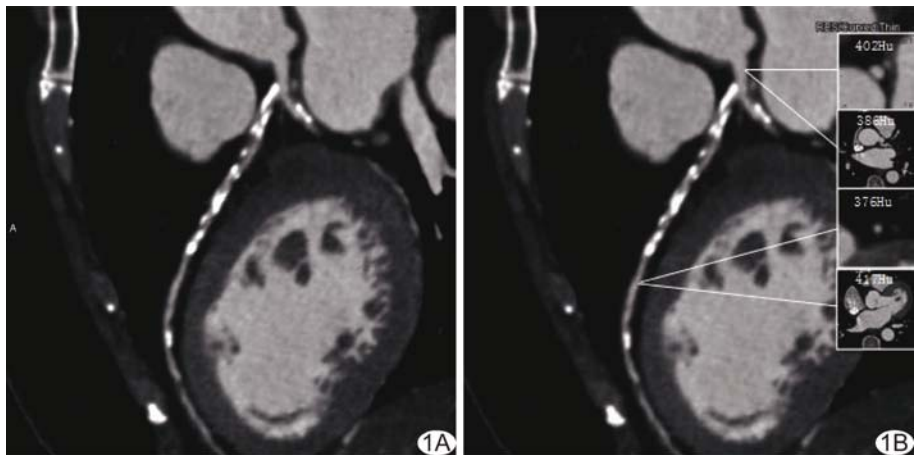


图 1 患者女, 57 岁, 导管法造影证实 LAD 6-7 段  $< 50\%$  狭窄 A. 曲面重组 CT 图像示 LAD 6-7 段弥漫性钙化并重度狭窄; B. 示钙化近端与远端侧管腔 CT 值及各自同层面降主动脉 CT 值, CCO 差值为 0.139 8

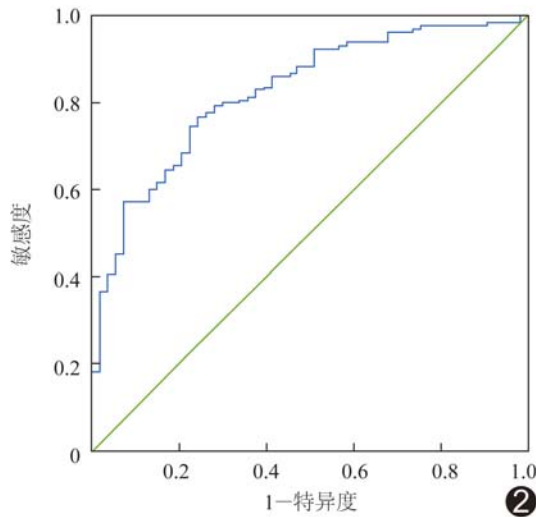
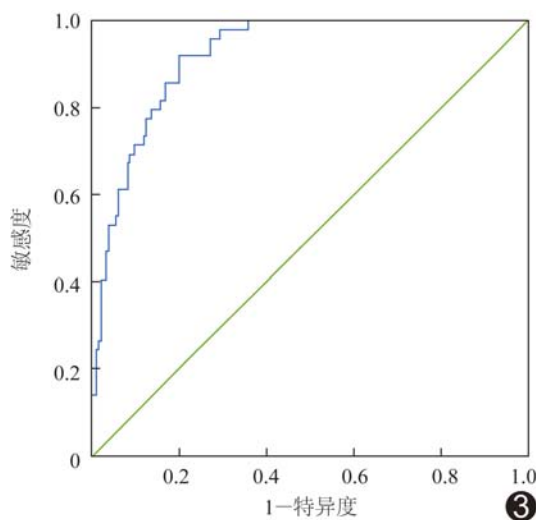
图2 以狭窄程度 $\geq 50\%$ 阳性事件所绘制 ROC 曲线

图3 以闭塞为阳性事件所绘制的 ROC 曲线

### 3 讨论

CAC 的发生、发展及程度与患者年龄、性别、糖尿病、高血压、血脂以及吸烟史等密切相关<sup>[6]</sup>。美国心脏病学会基金会 (American College of Cardiology Foundation, ACCF) 及美国心脏协会 (American Heart Association, AHA) 2010 年报告提出, 利用 CAC 积分 (CAC score, CACS) 对风险人群进行心血管事件风险分层<sup>[7]</sup> 可作为评估冠心病发生、发展及严重程度的重要手段, 但当粥样硬化斑块成分主要为脂质斑块或纤维斑块时, CACS 可为阴性 (CACS = 0) 或分值很低; 对于此类患者, CACS 不仅不能全面评估其冠状动脉狭窄程度, 且带来不必要的辐射剂量。

正常冠状动脉腔内 CT 值从近心端至远心端呈逐渐下降趋势。冠状动脉发生狭窄后, 其管腔内密度衰

减梯度 (transluminal attenuation gradient, TAG) 值减小, 故可利用 TAG 值识别病变血管, 提高 CCTA 诊断冠状动脉狭窄的准确度<sup>[8-9]</sup>。CHOI 等<sup>[10]</sup> 分析 370 支冠状动脉, 根据 TAG 值评价冠状动脉狭窄, 提高了 CT 诊断冠心病的准确度。基于冠状动脉管腔内 CT 值的变化趋势, 与 TAG 类同, 狭窄近远端 CT 值差异亦可在一定程度上反映血管狭窄导致的血流变化情况。考虑到冠状动脉管腔 CT 密度值受到所使用碘对比剂浓度、流速和用量以及患者心功能情况、心动周期长短、多个心动周期 CT 图像采集时相差等因素影响, 本研究采用病变近远端 CCO 差值, 以导管法造影作为参照, 评估 CAC 所致管腔狭窄, 结果显示完全闭塞组钙化近远端 CCO 差值显著高于其余 3 组, 而中度狭窄组和重度狭窄组显著高于轻度狭窄组, 提示冠状动脉狭窄程度越重, 钙化近远侧 CCO 差值越大; 相比 CCTA 主观评价, 以钙化近远侧 CCO 差值作为诊断界点可明显提高评价 CAC 及狭窄程度的准确性。

综上所述, 评价 CAC 近远端管腔 CCO 差值无创、简便、可靠, 能有效提高 CCTA 评估冠状动脉狭窄的准确性, 具有一定临床应用价值。

### [参考文献]

- [1] MEYER M, HENZLER T, FINK C, et al. Impact of coronary calcium score on the prevalence of coronary artery stenosis on dual source CT coronary angiography in caucasian patients with an intermediate risk[J]. Acad Radiol, 2012, 19(11):1316-1323.
- [2] BURGSTALLER C, REIMANN A, DROSCHE T, et al. Cardiac dual-source computed tomography in patients with severe coronary calcifications and a high prevalence of coronary artery disease[J]. J Cardiovasc Comput Tomogr, 2007, 1(3):143-151.
- [3] ZIMARINO M, CORCOS T, BRAMUCCI E, et al. Rotational atherectomy: A "survivor" in the drug-eluting stent era [J]. Cardiovasc Revasc Med, 2012, 13(3):185-192.
- [4] CHO I, Ó HARTAIGH B, GRANSAR H, et al. Prognostic implications of coronary artery calcium in the absence of coronary artery luminal narrowing [J]. Atherosclerosis, 2017, 262: 185-190.
- [5] MEI JBOOM W B, van MIEGHEM C A, van PELT N, et al. Comprehensive assessment of coronary artery stenoses: computed tomography coronary angiography versus conventional coronary angiography and correlation with fractional flow reserve in patients with stable angina[J]. J Am Coll Cardiol, 2008, 52(8):636-643.
- [6] ALADIN A I, AI RIFAI M, RASOOL S H, et al. Relation of coronary artery calcium and extra-coronary aortic calcium to incident hypertension (from the multi-ethnic study of atherosclerosis) [J]. Am J Cardiol, 2018, 121(2):210-216.
- [7] GREENLAND P, ALPERT J S, BELLER G A, et al. 2010

ACCF/AHA guideline for assessment of cardiovascular risk in asymptomatic adults: A report of the American College of Cardiology Foundation/American Heart Association task Force on practice guidelines[J]. J Am Coll Cardiol, 2010, 56(25):e50-103.

- [8] STEIGER M L, MITSOURAS D, WHITMORE A G, et al. Iodinated contrast opacification gradients in normal coronary arteries imaged with prospectively ECG-gated single heart beat 320-detector row computed tomography [J]. Circ Cardiovasc

Imaging, 2010, 3(2):179-186.

- [9] VILLINES T C. Myocardium in jeopardy: The hemodynamic implications of stenosis proximity and severity on coronary CTA [J]. J Cardiovasc Comput Tomogr, 2018, 12(2):255-256.
- [10] CHOI J H, MIN J K, LABOUN T M, et al. Intracoronary transluminal attenuation gradient in coronary CT angiography for determining coronary artery stenosis [J]. JACC Cardiovasc Imaging, 2011, 4(11):1149-1157.

## Ectopic spleen implanted in gastric fundus: Case report

### 胃底异位脾种植 1 例

李 磊, 韩新巍, 王素雅

(郑州大学第一附属医院放射介入科, 河南 郑州 450052)

[Keywords] ectopic spleen; gastric fundus; tomography, X-ray computed

[关键词] 异位脾; 胃底; 体层摄影术, X 线计算机

DOI: 10.13929/j.issn.1003-3289.2020.01.020

[中图分类号] R657.36; R814.42 [文献标识码] B [文章编号] 1003-3289(2020)01-0076-01

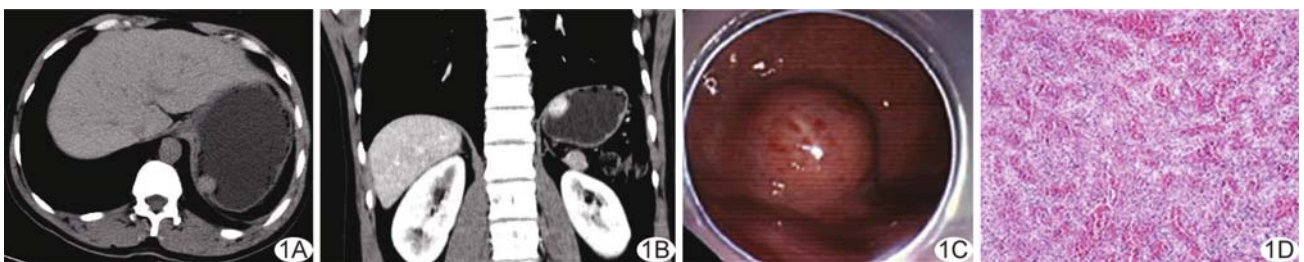


图 1 胃底异位脾种植 A. 轴位 CT 平扫图像; B. 矢状位增强 CT 图像; C. 胃镜图像; D. 病理图(HE, ×100)

患者男, 40 岁, 因间断性上腹隐痛 3 年入院。患者 5 天前于当地医院接受胃镜检查示胃底可疑间质瘤, 16 年前因外伤接受脾脏切除术。查体: 上腹正中旁可见约 10 cm 切口瘢痕。实验室检查未见异常。腹部 CT: 胃底后壁黏膜下见约 18 mm × 15 mm 团块状软组织影, 边界尚清晰(图 1A); 增强后动脉期明显均匀强化, 静脉期强化程度略有下降(图 1B)。CT 诊断: 胃间质瘤可能。拟于胃镜下行肿物切除术, 镜下见胃底隆起, 表面光滑, 基底无蒂(图 1C); 内镜超声示隆起处呈低回声改变, 肿物起源于浆膜层; 以 Hook 刀半环形切开, IT 刀剥离, 行全层切开, 见瘤体后方边界不清, 未游离于腹腔, 考虑瘤体继续游离风险较大, 经家属同意后转外科行腹腔镜辅助近端胃占位切除术+肠粘连松解术。腹腔镜探查示脾脏缺如, 脾窝粘连, 小肠与腹壁粘连严重, 胃大弯侧与周围组织粘连严重, 隐约可及约 20 mm × 15 mm 肿物。因胃底大弯侧与膈肌粘连严重, 腔镜下不易充分暴露肿物, 转行开腹胃占位切除术。术中见肿物位于胃底大弯侧, 突破

浆膜层与膈肌粘连。术后病理: 浆膜面脂肪组织中可见直径 1.5 cm 肿物, 包膜完整, 内见脾脏红髓、白髓组织, 符合胃底处脾脏组织(图 1D)。免疫组织化学: CD31(+), CD34(+), FLI-1(+), CD21(FDC+), CD20(+), SMA(+), Ki-67(20%+)。

**讨论** 异位脾种植是指脾脏切除术后引起的自体移植现象, 多见于外伤后脾切除患者。脾组织血窦丰富, 再生能力较强, 多通过破口处的潜在腔隙或血行散播等途径种植, 种植部位多位于腹部器官及组织, 如小肠、大网膜、肠系膜、胃及子宫等。异位脾种植患者多无明显临床症状, 无需特殊处理; 少数因种植位置特殊, 大小、形态各异, 常不为医师所认知, 导致误诊误治。超声、CT 和 MRI 检查有助于诊断本病, 但均不具有特异性。本例 CT 增强检查疑为胃间质瘤。脾脏对<sup>99</sup>Tc<sup>m</sup>摄取率较高, <sup>99</sup>Tc<sup>m</sup>-热变性红细胞同位素显像检查对诊断本病具有较高特异度。完整掌握病史, 加强对脾种植的认识和适当进行穿刺活检, 有助于明确诊断, 可避免过度治疗。

[第一作者] 李磊(1989—), 男, 河南周口人, 硕士, 主治医师。E-mail: lilei1054@163.com

[收稿日期] 2019-04-07 [修回日期] 2019-09-23