

囊肿时应行彩色多普勒超声检查,若囊肿内出现动脉血流信号应考虑 GDAA。GDAA 破裂死亡率可达 40%,因此一旦发现需及时治疗。对血流动力学稳定或无症状者弹簧圈栓塞或支架植

入是最佳治疗方式;对介入治疗失败或瘤体破裂者,外科切除动脉瘤也可达到满意疗效,但术前需要详细的影像学检查,确认是否合并腹腔动脉或肠系膜上动脉重度狭窄或闭塞。

## Echocardiography diagnosis and pace-making of prolonged PR interval syndrome: Case report

### 超声心动图诊断 PR 间期过度延长综合征并起搏治疗 1 例

张 萌<sup>1</sup>,王艺儒<sup>1</sup>,姚松辰<sup>1</sup>,魏国峰<sup>2</sup>,高 林<sup>1\*</sup>

(1. 大连医科大学附属第二医院超声科,2. 心内科,辽宁 大连 116023)

[Keywords] long PR syndrome; echocardiography [关键词] PR 延长综合征;超声心动描记术

DOI:10.13929/j.1003-3289.201810051

[中图分类号] R541.7; R445.1 [文献标识码] B [文章编号] 1003-3289(2019)11-1763-01

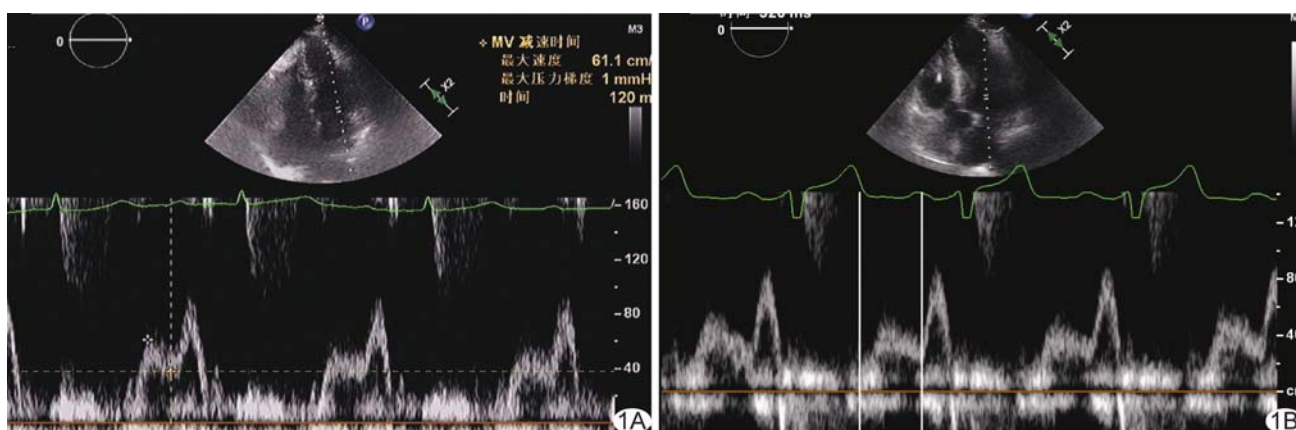


图 1 PR 间期过度延长综合征二尖瓣频谱多普勒图像 A. 术前频谱示 E 峰、A 峰融合; B. 术后复查示 E 峰、A 峰分离

患者女,58 岁,因胸闷、气短入院。入院后行冠状动脉造影排除严重冠心病。心电图:I 度房室传导阻滞,P 波与 T 波融合,PR 间期 400 ms,心率 75 次/分。超声心动图:左心房内径 38.5 mm,E 峰减速时间 120 ms,E 峰持续时间 252 ms(占心动周期的 27%),A 峰持续时间 188 ms(占心动周期的 20%),E-A 时间 218 ms,Q 波至 E 峰时间 488 ms,E 峰、A 峰融合(图 1A),左心室舒张功能减低;诊断:PR 间期过度延长综合征。入院 7 日后植入双腔心脏起搏器(起搏模式为 DDD,自动调节 AV 间期)。术后心电图示 PR 间期 218 ms,症状消失后出院。术后半年随访,患者状态良好,复查心电图:PR 间期 134 ms,心率 74 次/分;超声心动图:左心房内径 37.0 mm,E 峰减速时间 169 ms,E 峰持续时间 320 ms(占心动周期的 35%),A 峰持续时间 148 ms(占心动周期的 16%),E-A 时间 243 ms,Q 波至 E 峰时间 553 ms,E 峰、A 峰分离(图 1B),左心室舒张功能良好。

讨论 PR 间期 $>350$  ms 即 PR 间期过度延长,主要由 I 度房室传导阻滞引起,与心脏电活动、机械活动同步不良有关。正常成年人左心室被动充盈期持续约 300 ms,约占整个心动周期的 37%。PR 间期延长可导致左心室舒张期后移,即左心室被动充盈期产生的 E 峰后移,并与心房收缩期产生的 A 峰融合,故左心室舒张时间明显缩短,左心室舒张功能严重受损。本例患者超声心动图主要表现为左心房增大,E 峰、A 峰融合,E 峰减速时间、E 峰持续时间、E-A 时间、Q 波至 E 峰时间均缩短,E 峰持续时间在心动周期中占比减少;上述表现均提示左心室舒张时间缩短,反映左心室异常舒张时相。患者接受心脏起搏器植入治疗后融合的 E 峰、A 峰分离,左心室舒张时相参数恢复正常。由于 PR 间期过度延长可导致左心室舒张功能障碍,引发心力衰竭,故 PR 间期延长亦为起搏器植入指征,采用 DDD 起搏方式缩短 PR 间期可明显改善患者临床症状和心功能。

[基金项目] 辽宁省自然科学基金(2013023010)。

[第一作者] 张萌(1993—),女,内蒙古巴彦淖尔人,在读硕士。E-mail: zhangmeng0919@yeah.net

[通信作者] 高林,大连医科大学附属第二医院超声科,116023。E-mail: gl\_2000@126.com

[收稿日期] 2018-10-11 [修回日期] 2019-04-08