[16] 刘庆，徐辉雄，伯小皖，等. 声触诊组织量化成像技术与乳腺浸润性导管癌预后指标的相关性研究. 临床超声医学杂志，2017，19(12)：802-805.

[17] Ganau S, Andreu FJ, Escribano F, et al. Shear-wave elastography and immunohistochemical profiles in invasive breast cancer: Evaluation of maximum and mean elasticity values. Eur J Radiol, 2015, 84(4): 617-622.

[18] 贾美红，李海康，薛继平，等. 乳腺癌剪切波弹性模量最大值与其免疫组化相关性研究. 中华超声影像学杂志，2018，27(6)：510-514.

Sporadic eosinophilic solid and cystic renal cell carcinoma：Case report

散发性嗜酸性实性囊性肾细胞癌 1 例

沈　力，叶　靖，徐　圆，朱庆强，征　锦

（扬州大学附属苏北人民医院影像科，江苏 扬州　225001）

[**Keywords**]　carcinoma, renal cell; acidophile; tomography, X-ray computed

[**关键词**]　癌，肾细胞；嗜酸性；体层摄影术，X 线计算机

DOI：10.13929/j.1003-3289.201901020

[**中图分类号**]　R737.11；R814.42　[**文献标识码**]　B　[**文章编号**]　1003-3289(2019)11-1668-01

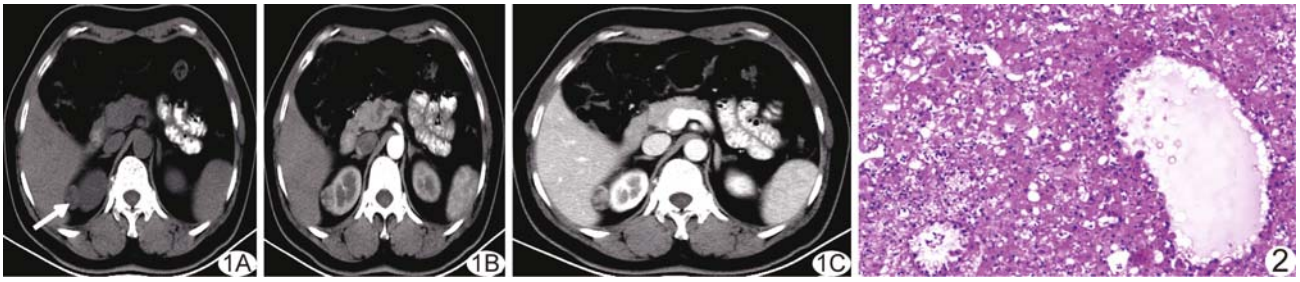

图 1　右肾上极 ESC-RCC CT 表现　A. CT 平扫图像（箭示病灶）；B. CT 增强皮质期；C. CT 增强髓质期　　**图 2**　病理图（HE，×100）

患者女，49 岁，因“体检发现肾占位 3 月余”就诊。查体及实验室检查均未见明显异常。CT：平扫示右肾上极约 18 mm×21 mm 类圆形等低混杂密度影（图 1A），突出于肾轮廓之外，边界清，CT 值约 45 HU；增强扫描皮质期病灶实性部分明显强化，CT 值约 84 HU（图 1B）；髓质期实性部分 CT 值约 106 HU（图 1C）；排泄期实性部分强化稍减弱，CT 值约 94 HU；强化过程中，病灶实性部分的强化程度始终低于肾皮质，仅在排泄期低于肾髓质。CT 诊断：右肾上极占位，考虑肾癌可能。行腹腔镜下病灶切除术，术中于右肾上极探及最大径约 2 cm 肿瘤，与周围组织粘连不明显。术后病理：镜下见瘤细胞呈实性，管状排列，胞浆丰富、嗜酸性，胞浆透亮，核小而圆，外有包膜（图 2）；免疫组织化学：CK20（＋），HMB-45（－），Melan-A（－），CD117（－），SDHB（3＋），Ki-67（2%＋），E-cad（－）。病理诊断：嗜酸性实性囊性肾细胞癌（eosinophilic solid and cystic renal cell carcinomas，ESC-RCC），低度或潜在恶性。

讨论　ESC-RCC 在 2016 年 WHO 肾脏肿瘤分类中被归类于未分类肿瘤，其好发于女性，无年龄倾向。患者无明显临床表现，多呈偶发性。ESC-RCC 多呈良性缓慢生长，术后预后良好，较少表现为局部浸润和转移倾向。本例患者为中年女性，体检时偶然发现，无多发性硬化病史，属散发性 ESC-RCC。本例 CT 表现为边界清晰的类圆形结节，结节呈等低混杂密度影，等密度部分考虑为肿瘤实性成分，低密度部分考虑囊变。ESC-RCC 实性成分肿瘤细胞排列密集，对比剂进入缓慢，因此实性部分虽然明显强化，但强化程度始终低于肾皮质，符合 ESC-RCC 影像表现。本病需与以下疾病鉴别：①肾嗜酸性细胞瘤（renal onocytoma，RO），好发于男性，肿瘤囊性成分少见且以肿瘤内“星芒状”瘢痕为特征；②肾脏嫌色细胞瘤，通常为轻度强化，强化程度低于 RO 及 ESC-RCC，在组织学上表现为结构一致的实性成分，增强扫描多为均匀强化，坏死及囊变少见，偶可见轮辐状强化；③嗜酸性透明细胞癌，可发生囊变，但实性瘤体部分由透明细胞组成，增强呈典型“快进快出”式强化，强化程度高于肾皮质。目前，ESC-RCC 确诊仍依赖病理检查，手术切除是最佳治疗方法，由于 ESC-RCC 具有潜在恶性可能，术后应长期随访。

[**第一作者**] 沈力（1993—），女，江苏宿迁人，在读硕士。E-mail：570359411@qq.com

[**收稿日期**] 2019-01-04　[**修回日期**] 2019-04-18