[16] Yokota K, Tsuzuki Wada T, Akiyama Y, et al. Detection of synovial inflammation in rheumatic diseases using superb microvascular imaging: Comparison with conventional power Doppler imaging. Mod Rheumatol, 2018,28(2):327-333.

[17] Orlandi D, Gitto S, Perugin Bernardi S, et al. Advanced power Doppler technique increases synovial vascularity detection in patients with rheumatoid arthritis. Ultrasound Me Biol, 2017, 43(9):1880-1887.

# Ultrasonic misdiagnosis of retroperitoneal ectopic pregnancy rupture：Case report

# 腹膜后异位妊娠破裂超声误诊 1 例

于守君，齐　鲁

（滨州医学院烟台附属医院超声医学科，山东 烟台　264100）

[**Keywords**]　pregnancy，ectopic；retroperitoneal；ultrasonography

[**关键词**]　妊娠，异位；腹膜后；超声检查

**DOI**：10.13929/j.1003-3289.201807135

[**中图分类号**]　R714.22；R445.1　[**文献标识码**]　B　　[**文章编号**]　1003-3289(2019)05-0749-01

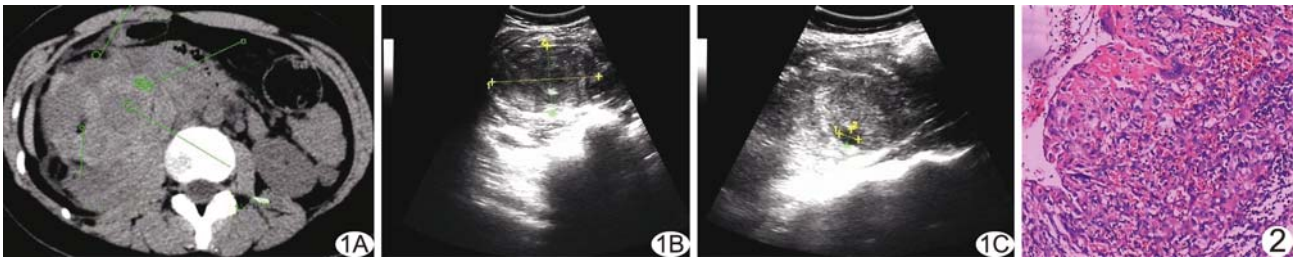


**图 1**　腹膜后异位妊娠影像学表现　A. CT 示右侧腹膜后间隙弥漫性病变并出血，盆腔少量积液；B、C. 超声示右侧腹膜后较大混合性包块，边界不清，其中央隐约可见约 1.15 cm×0.99 cm 小液性暗区　**图 2**　病理图（HE，×100）

患者女，30 岁，因“无明显诱因出现右侧腹痛 5 天”入院；平时月经规律，经量中等，无异常阴道出血史。查体：右侧腹触及 15 cm×10 cm 肿物，右腹压痛、反跳痛（＋），血压 70 mmHg/50 mmHg。实验室检查：白细胞计数 $11.8\times10^9$/L，中性粒细胞比率 85.4%。CT 平扫：右侧腹膜后间隙 16.7 cm×12.8 cm×8.7 cm 多发片状高密度血肿及类脂质密度区，边界不清，周围大血管被包埋，右肾受压前移，右肾下极与之分界不清；盆腔内见少量液体密度区（图 1A）。超声：右侧腹膜后较大混合性包块，边界不清，其中隐约见约 1.15 cm×0.99 cm 液性暗区，与右肾下极关系密切（图 1B、1C）。影像学诊断：右侧腹膜后肿瘤破裂出血？行开腹探查术，于右侧后腹膜右肾下极见约 18 cm×16 cm×6 cm 巨大后腹膜血肿，边界不清，质地韧硬，无法识别肿瘤组织及边界。术中诊断：右侧腹膜后肿瘤破裂出血（血管平滑肌脂肪瘤破裂？）；切除肿瘤组织送病理检查。术后第 3 天夜间出现阴道少量出血，测尿妊娠试验阳性，血 β 人绒毛膜促性腺激素（β-human chorionic gonadotrophin，β-HCG）1 105.25 mIU/ml，考虑右侧腹膜后异位妊娠；追问病史，末次月经为入院 2 天前，无痛经、血块；术后第 8 天阴道出血停止，血 β-HCG 292.56 mIU/ml。术后病理（图 2）和免疫组织化学[CK（＋）、CD68（＋）、CR（＋）、S-100（－）、Ki-67（－）、P53（－）、Desmin（－）、HCG（＋）]结果符合异位妊娠。术后第 18 天，复查尿妊娠试验阴性，血 β-HCG 22.86 mIU/ml。

**讨论**　异位妊娠是常见妇科急腹症，腹腔妊娠发生率约为 1/15 000，腹膜后异位妊娠是其特殊类型，发病率极低，易误诊。腹膜后血肿多被误诊为肾错构瘤破裂出血。CT 能迅速显示肿瘤破裂出血的范围和程度及其与肾脏的关系。本例入院时无停经史及月经异常（可能因患者未能分辨正常月经与孕期出血），未考虑到异位妊娠可能而误诊。超声发现育龄妇女腹腔后混合回声包块时，应考虑异位妊娠可能，结合血尿 β-HCG 试验、生育史、性生活史、节育措施及妇科查体所见等进行综合诊断。

[**第一作者**] 于守君（1972—），女，山东烟台人，本科，副主任医师。E-mail：13573552822@163.com

[**收稿日期**] 2018-07-19　　[**修回日期**] 2018-12-21