❖经验交流

Ultrasonic features and diagnosis of autoimmune pancreatitis
自身免疫性胰腺炎的超声表现与诊断

陈志奎，张秀娟，钱清富，叶　琴，薛恩生，林礼务
（福建医科大学附属协和医院超声科 福建省超声医学研究所，福建 福州　350001）

［**Keywords**］　autoimmune pancreatitis；ultrasonography；diagnosis
［**关键词**］　自身免疫性胰腺炎；超声检查；诊断
DOI：10.13929/j.1003-3289.201807102
［**中图分类号**］　R576；R445.1　［**文献标识码**］　B　　［**文章编号**］　1003-3289(2019)02-0310-02

自身免疫性胰腺炎（autoimmune pancreatitis，AIP）是由自身免疫介导的特殊类型胰腺炎，缺乏典型胰腺炎的临床表现，易误诊为胰腺癌。本研究回顾性分析 18 例 AIP 患者的声像图特征，旨在提高对本病的认识。

1　资料与方法

1.1　一般资料　收集 2012 年 7 月—2018 年 5 月于我院就诊的 18 例 AIP 患者，均为男性，年龄 32～80 岁，平均(57.2±9.3)岁，均符合国际胰腺学会发布的 AIP 诊断标准国际共识[1]，且具有完整的超声检查资料。

1.2　仪器与方法　采用 Toshiba Aplio 500、Supersonic Imagine 超声诊断仪，PVT-375BT、SC6-1 探头，频率 3.5 MHz。患者检查前禁食 8 h。检查时将超声探头于上腹部进行多切面扫查，观察胰腺的大小，形态，回声，被膜情况，有无占位性病变，胰管、胆管有无扩张；发现病变时，观察病变位置、大小、形态、边界、内部回声及血供情况等，并根据病灶累及胰腺的范围将其分为弥漫型、局灶型和节段型[2]。

2　结果

18 例 AIP 患者中，弥漫型 9 例，超声表现为胰腺弥漫性肿大，回声不均匀减低，被膜不光滑（图 1），其中 6 例伴局部结节性病灶，5 例结节位于胰头部，1 例胰头和胰尾部各见 1 个结节；局灶型 7 例，其病变短径/长径≥0.5，相对正常胰腺病变呈偏低回声，6 例单发，均位于胰头部，边界欠清晰，1 例多发，头部及尾部各见 1 个结节（图 2）；节段型 2 例，病变短径/长径＜0.5，均位于体尾部，超声表现为胰腺体尾部增厚，回声不均匀减低，局部被膜不光滑（图 3）。3 例伴胰管节段性扩张，其中 1 例扩张明显，并伴胰管内结石；13 例伴肝内外胆管扩张；6 例见胰周淋巴结肿大。

本组 13 例 AIP 超声检查提示定性诊断。6 例考虑炎症，3 例为弥漫型 AIP，2 例为局灶型 AIP，1 例为节段型 AIP；7 例超声误诊为恶性肿瘤，其中 5 例为局灶型 AIP，2 例为伴局部结节状病灶的弥漫型 AIP。

3　讨论

根据组织病理学特征，AIP 可分为 2 型：1 型为不伴粒细胞性上皮损害的淋巴浆细胞硬化性胰腺炎，多见于亚洲老年男性患者，血清 IgG4 水平明显升高，对激素治疗反应敏感；2 型为伴粒细胞性上皮损害的特发性导管中心性胰腺炎，常见于欧美患者，发病年龄相对较轻，性别差异不大，血清 IgG4 水平多正常，对激素治疗有应答。本组 18 例 AIP 患者均为男性，血清 IgG4 水平均大于正常上限 2 倍，符合 1 型 AIP 诊断。

根据病灶累及胰腺的范围，可将 AIP 分为弥漫型、局灶型和节段型 3 种类型。根据病灶的短径/长径≥或＜0.5，将非弥漫型病变分为局灶型和节段型，其中局灶型较多见，多位于胰头部，节段型较少见，本组仅 2 例，均位于胰体尾部。本组 9 例弥漫型 AIP 中，6 例伴局部结节性病灶，表现为低回声，边界欠清，可能与胰腺炎症分布不均有关。本组 13 例 AIP 伴肝内外胆道扩张，其中 11 例胰头部可见结节性病灶，包括 6 例伴胰头结节性病灶的弥漫型 AIP 和 5 例局灶型 AIP；2 例不伴胰头部结节性病灶的弥漫型 AIP 亦出

［**第一作者**］陈志奎（1975—），男，福建惠安人，博士，副主任医师。研究方向：腹部超声与超声新技术应用。E-mail：jimchen2003@163.com
［**收稿日期**］2018-07-13　　［**修回日期**］2018-10-19

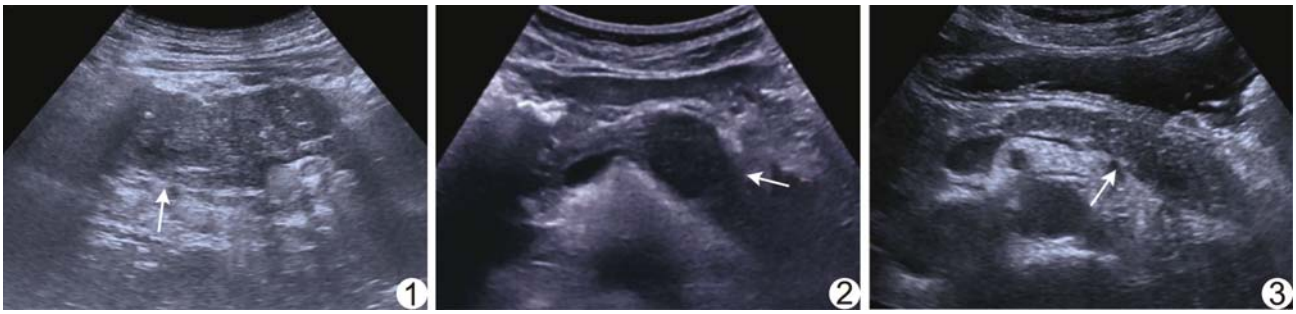

图 1　患者男，63 岁，弥漫型 AIP　超声示胰腺弥漫性肿胀，回声不均匀减低，被膜不光滑（箭）　**图 2**　患者男，59 岁，局灶型 AIP　超声示胰体部低回声结节（箭）　**图 3**　患者男，69 岁，节段型 AIP　超声示体尾部节段性增厚，回声不均匀减低（箭）

现胆道扩张，考虑为胆总管胰腺段受炎症肿胀的胰头压迫所致。

本组 18 例 AIP，超声首诊 6 例考虑为炎症，7 例误诊为胰腺癌者，其中 5 例为胰头部局灶型 AIP，2 例为伴胰头结节性病灶的弥漫型 AIP。AIP 与胰腺癌在临床与影像学上均有较多相似之处，胰头部局灶性病变尤其易误诊为胰腺癌。二者的鉴别诊断点包括：①胰腺癌，尤其是晚期胰腺癌超声多表现为低回声病灶，边界不清，浸润周边组织与血管，远端胰管扩张较明显；②局灶型 AIP 病灶回声多减低，边界尚清晰，胰管扩张少见；③伴结节性病灶的弥漫型 AIP 多表现为胰腺弥漫性肿胀，局部呈结节样，回声不均；胰管多狭窄[3]；④AIP 常伴胰腺外器官受累，如胆管、泪腺等[4]。超声诊断 AIP 时应谨慎，结合血清 IgG4 水平和肿瘤标记物，必要时给予激素试验性治疗，短期内进行影像学复查。

总之，AIP 可分为弥漫型、局灶型和节段型 3 种类型，其中局灶型和伴局部结节状病灶的弥漫型 AIP 易误诊为胰腺癌，应密切结合血清学指标以及是否存在胰腺外器官受累等进行综合诊断，避免误诊及过度治疗。

［参考文献］

［1］ Shimosegawa T, Chari ST, Frulloni L, et al. International consensus diagnostic criteria for autoimmune pancreatitis: Guidelines of the International Association of Pancreatology. Pancreas, 2011,40(3):352-358.

［2］ 张云飞，欧国成，王学梅. 自身免疫性胰腺炎的经腹超声表现. 中国超声医学杂志，2011，27(12)：1102-1104.

［3］ 张斌斌，靳二虎. 自身免疫性胰腺炎胰管病变的 MRCP 特征. 中国医学影像技术，2017，33(2)：232-236.

［4］ 张云飞，欧国成，王学梅. 自身免疫性胰腺炎患者胰腺外器官受累时的超声表现. 世界华人消化杂志，2013，21(8)：705-708.

使用阿拉伯数字和汉字数字的一般原则

根据 GB/T 15835《出版物上数字用法的规定》

(1)在统计图表、数学运算、公式推导中所有数字包括正负整数、小数、分数、百分数和比例等，都必须使用阿拉伯数字。

(2)在汉字中已经定型的词、词组、成语、缩略语等都必须使用汉语数字，例如：一次方程、三维超声、二尖瓣、法洛四联症、星期一、五六天、八九个月、四十七八岁等。

(3)除了上述情况以外，凡是使用阿拉伯数字而且又很得体的地方，都应该使用阿拉伯数字。遇到特殊情况时，可以灵活掌握，但应该注意使全篇同一。

(4)如果数字的量级小于 1 时，小数点前面的零(0)不能省去，如 0.32 不能写成.32。