Esthet, 2014,59(4):266-272.

[8] Fang N, Wang YL, Zeng L, et al. Characteristics of elastofibroma dorsi on PET/CT imaging with ^{18}F-FDG. Clin Imaging, 2016,40(1):110-113.

[9] Erhamamci S, Reyhan M, Nursal GN, et al. Elastofibroma dorsi incidentally detected by ^{18}F-FDG PET/CT imaging. Ann Nucl Med, 2015,29(5):420-425.

[10] Onishi Y, Kitajima K, Senda M, et al. FDG-PET/CT imaging of elastofibroma dorsi. Skeletal Radiol, 2011,40(7):849-853.

[11] 戴放，李春辉，王秀丽. 背部弹力纤维瘤^{18}F-FDG PET-CT 影像表现. 中国医学装备，2017，14(2)：43-44.

[12] Soler R, Requejo I, Pombo F, et al. Elastofibroma dorsi: MR and CT findings. Eur J Radiol, 1998,27(3):264-267.

[13] 陈晓东，韩安家，赖日权. 解读 WHO(2013)软组织肿瘤分类的变化. 诊断病理学杂志，2013，20(11)：730-733.

[14] 佟桂珍，谷丽娟，范永红，等. 弹力纤维瘤 22 例临床病理分析. 诊断病理学杂志，2016，23(7)：485-487.

[15] Parratt MT, Donaldson JR, Flanagan AM, et al. Elastofibroma dorsi: Management, outcome and review of the literature. J Bone Joint Surg Br, 2010,92(2):262-266.

Ultrasonic diagnosis of rare variant of right vertebral artery: Case report

超声诊断右侧椎动脉罕见变异 1 例

陈　敏，高　丽

（河北省人民医院超声科，河北 石家庄　050051）

[**Keywords**]　vertebral artery; ultrasonography; variant　　[**关键词**]　椎动脉；超声检查；变异

DOI：10.13929/j.1003-3289.201804010

[**中图分类号**]　R654.3；R445.1　[**文献标识码**]　B　　[**文章编号**]　1003-3289(2019)02-0251-01

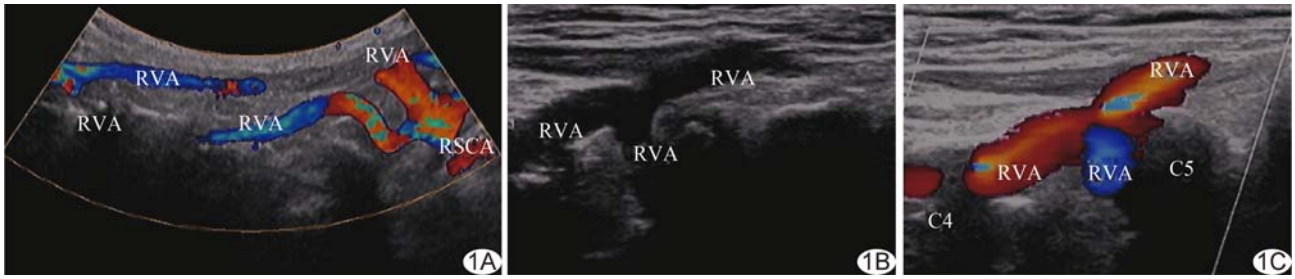

图 1　右侧双支椎动脉伴入横突孔位置变异声像图　A. 右侧锁骨下动脉发出 2 支椎动脉；B、C. 二维超声(B)及 CDFI(C)示前后 2 支椎动脉于第 4 颈椎与第 5 颈椎椎间孔处汇合成 1 支，进入第 4 颈椎横突孔　(RVA：右侧椎动脉；RSCA：右侧锁骨下动脉；C4：第 4 颈椎；C5：第 5 颈椎)

患者女，86 岁，因“发作性意识模糊 1 天”入院，既往有脑梗死病史。实验室检查未见明显异常。椎动脉彩色多普勒超声：右侧锁骨下动脉发出 2 支椎动脉(图 1A)，位于后方的椎动脉自右侧锁骨下动脉发出后进入第 6 颈椎横突孔，位于前方的椎动脉走行于颈椎外侧软组织内；前后 2 支椎动脉于第 4 颈椎与第 5 颈椎椎间段合并为 1 支，进入第 4 颈椎横突孔(图 1B、1C)；左侧椎动脉走行正常。超声诊断：右侧双支椎动脉伴入横突孔位置变异。入院后根据患者症状给予改善微循环、营养神经、阿伐他汀等药物治疗，病情稳定后出院。

讨论　椎动脉的变异主要有 4 种，分别为椎动脉颈段入横突孔位置异常、椎动脉发育不良、椎动脉起点位置异常及单侧双支椎动脉。椎动脉双支起源的主因为胚胎期血管未完全退化，此变异以左侧双支椎动脉常见。本例患者为右侧双支椎动脉伴入横突孔位置变异，较少见。椎动脉进入横突孔位置变异是由在胚胎发育时期横突孔未发育完全所致，在正常人群中此种变异的发生率约为 5%，一般无明显症状，但当剧烈运动或受刺激时，椎动脉失去横突孔的保护，可导致椎-基底动脉供血不足。彩色多普勒超声可无创、快捷、准确显示椎动脉的变异情况。

[**第一作者**] 陈敏(1985—)，女，河北衡水人，硕士，主治医师。E-mail：huan888888@126.com

[**收稿日期**] 2018-04-02　　[**修回日期**] 2018-08-02