magnetic resonance direct thrombus imaging. Ann Intern Med, 2002,136(2):89-98.

[21] Saha P, Andia ME, Modarai B, et al. Magnetic resonance T1 relaxation time of venous thrombus is determined by iron processing and predicts susceptibility to lysis. Circulation, 2013, 128(7):729-736.

[22] Oğuzkurt L, Ozkan U, Tercan F, et al. Ultrasonographic diagnosis of iliac vein compression (May-Thurner) syndrome. Diagn Interv Radiol, 2007,13(3):152-155.

[23] Oguzkurt L, Ozkan U, Ulusan S, et al. Compression of the left common iliac vein in asymptomatic subjects and patients with left iliofemoral deep vein thrombosis. J Vasc Interv Radiol, 2008,19(3):366-370.

[24] Lamba R, Tanner DT, Sekhon S, et al. Multidetector CT of vascular compression syndromes in the abdomen and pelvis. Radiographics, 2014,34(1):93-115.

Recurrent liposarcoma of spermatic cord: Case report
复发性精索脂肪肉瘤 1 例

于保婷,刘　硕,治　南,丁　军

(吉林大学中日联谊医院放射线科,吉林 长春　130021)

[**Keywords**] liposarcoma; spermatic cord; tomography, X-ray computed

[**关键词**] 脂肪肉瘤;精索;体层摄影术,X 线计算机

DOI:10.13929/j.1003-3289.201803149

[**中图分类号**] R737.2; R814.42 [**文献标识码**] B [**文章编号**] 1003-3289(2019)01-0155-01

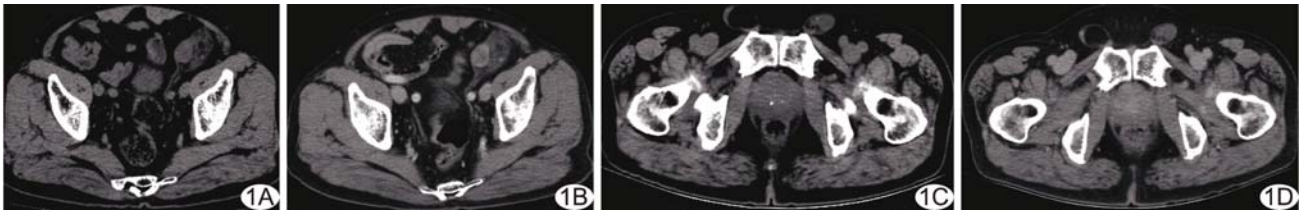

图 1 复发性精索脂肪肉瘤　A.术前 CT 平扫;B.术前 CT 增强扫描静脉期;C.术后 1 年复查 CT 平扫;D.术后 1 年复查 CT 增强扫描静脉期

患者男,72 岁,因"下腹疼痛 3 天"入院。患者一般情况良好,查体未见明显异常;既往高血压史 15 年,药物控制效果良好。超声检查:左侧腹股沟区可探及多发结节状不均匀团块回声,最大者直径约 1.0 cm,其内可见散在血流信号,病灶随腹压改变无移动,与精索组织分界不清。CT 检查:平扫示左侧盆部精索走行区多发结节状软组织密度影及絮状脂肪密度影,边界尚清晰(图 1A),最大结节直径约 1.1 cm;增强扫描静脉期病灶内实性成分呈轻中度欠均匀强化(图 1B);双侧睾丸及阴囊未见明显异常,腹膜后未见明显肿大淋巴结。综合临床表现及影像学检查,考虑左侧精索走行区占位,肉瘤可能性大。行盆腔肿物切除术,术中见病灶与周围组织分界清晰,并包绕精索。术后病理诊断:低度恶性精索脂肪肉瘤。术后 1 年复查腹部 CT,平扫示左侧阴囊内结节状稍低密度影(图 1C),密度均匀,边界清晰,直径约 0.5 cm,增强后呈轻度强化(图 1D),提示肿瘤复发。再次行盆腔肿物切除术,术后病理证实为精索脂肪肉瘤复发。

讨论　恶性精索肿瘤较罕见,且多为肉瘤。精索脂肪肉瘤恶性程度低,常表现为阴囊无痛性肿块,少数可见于盆腔精索走行区,临床及影像学表现均无明显特异性。CT 及 MR 检查有助于诊断,不仅可显示病灶累及范围及其与精索的解剖关系,还可显示病灶成分及局部浸润情况。精索脂肪肉瘤病灶内脂肪含量与肿瘤分化程度有关,脂肪含量越高,分化程度越好。目前治疗本病的主要方式为根治性睾丸切除术,局部切除肿瘤后复发率仍较高。本例精索肉瘤分化良好,肿瘤切除术后 1 年复发。对精索脂肪肉瘤应根据患者的情况选择个体化的手术方案,并行术后长期随访。

[**第一作者**] 于保婷(1993—),女,河北唐山人,在读硕士。E-mail: 18204313956@163.com

[**收稿日期**] 2018-03-23　[**修回日期**] 2018-10-26