❖个案报道

Ventricular septal defect combined with right lower pulmonary artery dissection：Case report

室间隔缺损合并右下肺动脉夹层 1 例

和燕斐，杨　瑞，刘继伟

（河南省胸科医院影像科，河南 郑州　450008）

［**Key words**］　Pulmonary artery；Dissection；Hypertension，pulmonary；Heart septal defects；Diagnostic imaging

［**关键词**］　肺动脉；夹层；高血压，肺性；心脏间隔缺损；诊断显像

DOI：10.13929/j.1003-3289.201801024

［**中图分类号**］　R543.2；R445　［**文献标识码**］　B　　［**文章编号**］　1003-3289(2018)11-1755-01

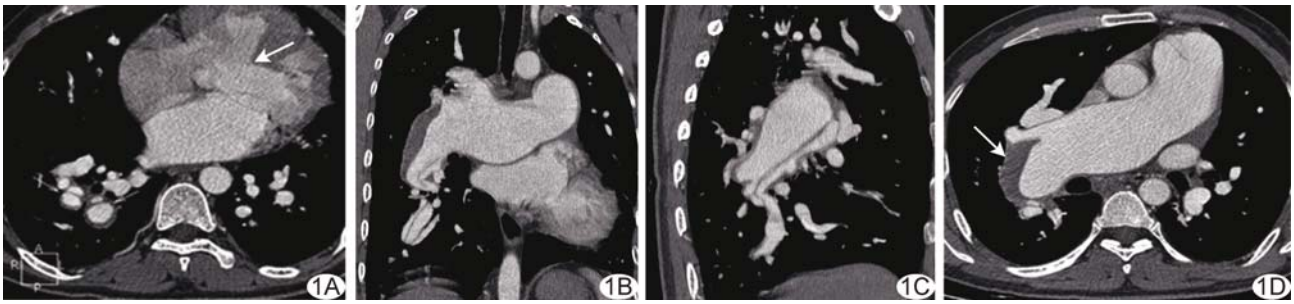

图 1　室间隔缺损合并右下肺动脉夹层患者肺动脉 CTA 表现　A～C.轴位(A)、冠状位(B)、矢状位(C)图像示右下肺动脉分支呈双腔改变，可见撕裂的内膜，室间隔膜部区见宽约 28 mm 对比剂束连通左右心室(箭)；D.轴位图像示右下肺动脉干管壁增厚呈新月形低密度影(箭)

患者男，32 岁，间断胸闷 3 年，加重 4 个月。查体：血压 118 mmHg/72 mmHg，心率 113 次/分。心脏超声：室间隔膜部缺损约 25 mm，心室水平双向分流，收缩期二尖瓣及三尖瓣中量反流，舒张期肺动脉瓣少量反流，收缩期肺动脉压约 88 mmHg，肺动脉干、左肺动脉、右肺动脉分别宽约 53、33、61 mm。胸部 X 线：双肺纹理增多增粗，肺门血管显著扩张，以右下肺动脉为著，呈残根征；心脏增大，心胸比率约 0.53，肺动脉段突出，心尖向左下方延伸。肺动脉 CTA：重度肺动脉高压，右下肺动脉及其分支管腔呈双腔改变(图 1A～1C)，右下肺动脉干管壁增厚呈新月形低密度影(图 1D)，室间隔膜部见宽约 28 mm 对比剂束连通左右心室(图 1A)。影像学检查提示右下肺动脉及其分支肺动脉夹层，右下肺动脉干壁间血肿；室间隔膜部缺损。行全身麻醉下右心室流出道疏通术＋主动脉-肺动脉人工血管分流术＋室间隔缺损修补术，术中见室间隔缺损位于三尖瓣下，远离主动脉口，右心室流出道见 2 条纤维条索横跨并见肌性肥厚，致右心室流出道狭窄；因患者较年轻，右下肺动脉夹层手术风险极高，与家属沟通后暂未予处理。

讨论　肺动脉夹层患者预后差、死亡率高，男女发病比例约为 1.0∶1.2，其病理生理学机制尚不清楚，可能与慢性肺动脉高压有关，感染、炎症、创伤、动脉粥样硬化、结缔组织病及先天性心脏病等为常见易患因素。肺动脉高压时血管内血流呈高速状态，冲击力及高压剪切力可使内膜变薄，中膜发生黏液样变性、坏死、弹力纤维破碎断裂，最终导致内膜撕裂形成破口。肺动脉夹层的内膜剥离进展迅速，且较少形成多个破口，破口常有入口而无出口，使假腔内压力不断升高，管腔呈瘤样扩张，最终导致假腔破裂。发生于肺动脉干及左右肺动脉干的肺动脉夹层为中央型，而发生于肺内动脉者为外周型。目前早期诊断肺动脉夹层主要依赖影像学检查。超声诊断中央型肺动脉夹层具有优势，但对外周型的诊断价值有限。CTA 和 MRA 可清晰显示肺动脉夹层的部位、累及范围、破口位置、剥离的内膜回声带、真假腔及假腔内是否有血栓形成、有无肺动脉瓣反流、是否合并其他心内畸形及有无心包积液或胸腔积液、肺不张、肺栓塞等并发症。根治肺动脉夹层主要依靠外科手术，对中央型肺动脉夹层常用肺动脉人工血管移植术、心肺联合移植术等，对外周型肺动脉夹层则推荐肺叶或全肺切除术。

［**第一作者**］和燕斐(1983—)，女，河南郑州人，本科，主治医师。

E-mail：13676983962@163.com

［**收稿日期**］2018-01-04　　［**修回日期**］2018-02-08