❖个案报道

Right gascrocnemius interstitial extraskeletal osteosarcoma：Case report

右侧腓肠肌肌间隙骨外骨肉瘤 1 例

韩　蕾，柯晓艾，周　青，周俊林

（兰州大学第二医院放射影像中心，甘肃 兰州　730030）

［**Key words**］　Gascrocnemius；Extraskeletal osteosarcoma；Tomography，X-ray computed

［**关键词**］　腓肠肌；骨外骨肉瘤；体层摄影术，X 线计算机

DOI：10.13929/j.1003-3289.201802030

［**中图分类号**］　R738.1；R814.42　［**文献标识码**］　B　　［**文章编号**］　1003-3289(2018)11-1753-01

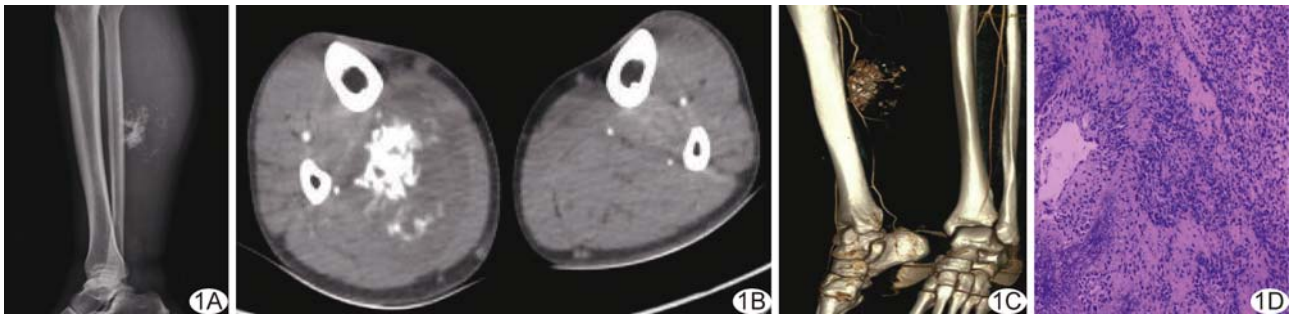

图 1　右侧腓肠肌肌间隙骨外骨肉瘤　A. X 线侧位片；B. CT 平扫；C. CTA VR 图像；D. 病理图（HE，×100）

患者女，44 岁，体检发现右侧小腿包块，伴疼痛，行走时加重 3 月余。1 年前有右侧小腿外伤史，轻微出血、肿胀，未予治疗。X 线：右侧胫腓骨后方软组织内见放射状、斑片状高密度影，局部软组织肿胀，右侧胫腓骨骨质未见异常，未见骨膜反应（图 1A）。CT：平扫见右侧腓肠肌肌间隙内团块状混杂密度影，约 67 mm×61 mm×72 mm，边界较清，肿块密度低于同层肌肉密度，病灶中心见点状、片状钙化影（图 1B）；CTA 示肿块压迫右侧胫后动脉，致管腔变窄，胫后动脉分支为病灶供血（图 1C）。行右侧小腿肿瘤切除术，术中见肿瘤位于右侧腓肠肌肌间隙，镜下肿块内见分叶状软骨岛，软骨基质丰富，软骨陷窝内瘤细胞核轻中度增大，核异型、深染（图 1D）。病理诊断：骨外骨肉瘤。

讨论　骨外骨肉瘤指发生于骨外的骨肉瘤，是罕见的高度恶性间叶源性肿瘤；多发生于 40 岁以上，好发于四肢，患者临床主要表现为局部疼痛、肿胀及功能障碍。其发病机制有 2 种学说：一是化生学说，即肌组织间质内的成纤维细胞受到外伤或炎症等刺激时化生形成成骨细胞，进而演变为骨肉瘤；二是组织残留学说，即在胚胎发育过程中，软组织内有间叶细胞残留，此细胞为多能细胞，可在特定环境或病理条件下转化为成纤维细胞、成骨细胞等。本例患者有外伤史，其发病机制可能符合化生学说。骨外骨肉瘤的病理诊断标准：①发生于软组织，不侵犯骨或骨膜；②具有单一的肉瘤特征；③可产生类似骨样基质。骨外骨肉瘤影像学表现具有一定特征性：X 线表现为软组织肿块内斑点状的钙化，内有不规则肿瘤性成骨，瘤骨多表现为棉絮状或斑片状，呈不均匀高密度，中央密度高，外周密度较低；CT 平扫病灶内可见高密度残瘤骨或钙化。

鉴别诊断：①骨化性肌炎，好发于儿童和青少年，肿块呈低密度，边界不清，周围有水肿，其典型钙化呈蛋壳样，可有轻度骨膜增生；骨外骨肉瘤好发于中老年人，肿块呈高低不等的混杂密度，边界清，周围无水肿，钙化呈斑片状，无骨膜增生；②皮质旁骨肉瘤，多为无痛性肿块，多位于长骨干骺端或骨旁，肿块较大时常包绕骨干生长，肿块与骨皮质多以宽基底相连，不与骨干相连的部分与骨皮质间有 1～3 mm 的透亮线，即线状征，此征象具有诊断意义；骨外骨肉瘤多伴局部疼痛、肿胀，常起源于骨外软组织，以大腿和臀部多见，无线状征。

［**第一作者**］韩蕾（1993—），女，陕西富平人，在读硕士。

E-mail：2199390253@qq.com

［**收稿日期**］2018-02-05　　［**修回日期**］2018-07-18