sectional area. J Ultrasound Med, 2010,29(5):697-708.

[15] Gregg EW, Li Y, Wang J, et al. Changes in diabetes-related complications in the United States, 1990-2010. N Engl J Med, 2014,370(16):1514-1523.

[16] 张敏，梁胜根，陈忠羡，等.胫神经跗管松解术治疗糖尿病性足部溃疡.中华显微外科杂志，2001, 24(4):280.

CT diagnosis of polysplenia syndrome combined with complete midgut malrotation：Two cases report

CT 诊断多脾综合征伴完全性中肠旋转不良 2 例

樊凯华，周　碧，申玉兰，杨　凯，吴春根

（上海市第六人民医院放射科，上海　201306）

[**Key words**]　Polysplenia syndrome; Midgut malrotation; Tomography, X-ray computed

[**关键词**]　多脾综合征；中肠旋转不良；体层摄影术，X 线计算机

DOI：10.13929/j.1003-3289.201709008

[**中图分类号**]　R657.6；R814.42　[**文献标识码**]　B　　[**文章编号**]　1003-3289(2018)06-0923-01

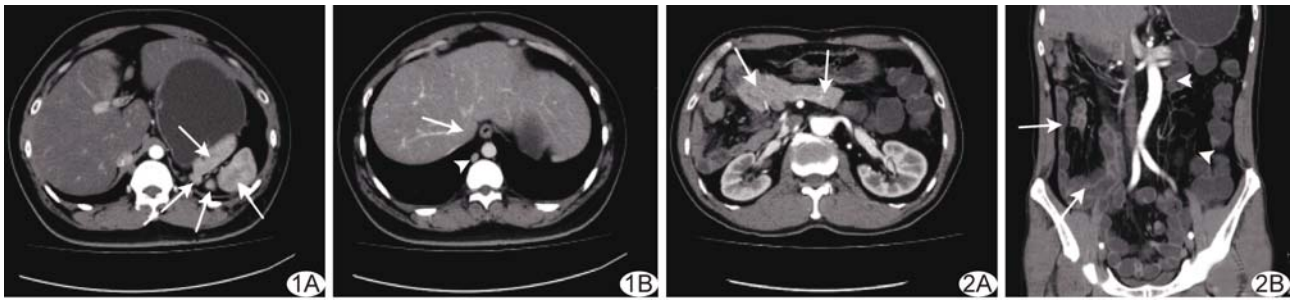

图 1　患者男，31 岁　A. 轴位增强 CT 示动脉期脾脏呈“花斑状”强化（箭）；B. 轴位 CT 平扫示下腔静脉肝内段缺如（箭）及奇静脉扩张（箭头）　**图 2**　患者男，59 岁　A. 轴位 CT 平扫示胰腺短小，胰尾缺如（箭）；B. 冠状位 MPR 图像示小肠位于右腹部（箭），升、降结肠位于左腹部（箭头）

病例 1：患者男，31 岁，左上腹不适伴阵发性隐痛 2 个月。CT 平扫示左上腹脾区见多个大小不等结节，形态不规则，增强后强化方式与脾脏相同；胰腺粗短，仅见头颈部，体尾部未显示；小肠位于右腹，阑尾、回盲部及结肠位于左腹；下腔静脉肝内段缺如，血液经肾段与扩张的奇静脉吻合回流入上腔静脉。CT 诊断：多脾综合征（图 1）。

病例 2：患者男，59 岁，体质量持续减轻 2 年。CT 平扫示左上腹脾区 5 个等密度结节，增强扫描动脉期呈“花斑状”强化，静脉期强化均匀，与脾脏强化方式一致；胰腺短小，胰尾未见显示；小肠位于右腹，阑尾、回盲部及结肠位于左腹；下腔静脉肝内段缺如。CT 诊断：多脾综合征（图 2）。

讨论　多脾综合征是罕见的多脾、内脏及心血管先天畸形组成的综合征，其发生与胚胎发育、遗传和致畸因子密切相关，可单独存在，但更多合并先天性心血管异常和内脏异常者。影像学特征：①多脾，脾脏数量可达 2～16 个，无主脾，大小不等，形态多样，可位于右腹，也可位于左腹或双侧腹部；②内脏异常，双侧肺均有 2 个肺叶，右肺仅见斜裂，无水平裂，同时伴发对称性肺动脉及支气管；肝脏左右叶等大，呈水平位，伴胆囊中位或缺如，肝门位于脊柱前方；肝左右叶反位，伴左位胆囊；胆管及十二指肠闭锁；胰腺头颈部短粗、肥大，体尾部缺如或短小；胰腺转位，胰头位于左上腹；环形胰腺较为少见；右位胃；肠管旋转不良（多发生于十二指肠至横结肠中部），完全性中肠旋转不良表现为小肠位于右半腹，结肠位于左半腹，并可有肠系膜上动静脉反位；③心血管异常，肺静脉回流畸形，双主动脉弓，双上腔静脉，室间隔缺损，房间隔缺损，心脏位置异常等；肝内段或肝内段及以下下腔静脉缺如，奇静脉或半奇静脉增粗、扩张并连接。总之，诊断多脾综合征主要依赖于影像学检查，而 CT 具有独特优势。

[**第一作者**] 樊凯华（1993—），女，陕西榆林人，本科，医师。

E-mail：1244641204@qq.com

[**收稿日期**] 2017-09-02　　[**修回日期**] 2018-03-05