❖头颈部影像学

3.0T MR three-dimensional time-of-flight and fast imaging employing steady state acquisition sequences in pre-operative evaluation on spatial relationship among trigeminal nerve，facial nerve and peripheral vessels

GUO Tiantian，*CHEN Juhui*，*MIAO Zhongchang**，*ZHU Xiufang*，*LIU Xiguang*
(*Department of Radiology*，*Affiliated Lianyungang Hospital of Xuzhou Medical University*，*Lianyungang* 222002，*China*)

[**Abstract**] **Objective** To investigate the value of three-dimensional time-of-flight (3D-TOF) and three-dimensional fast imaging employing steady state acquisition (3D-FIESTA)sequences in evaluation on spatial relationship among trigeminal nerve，facial nerve and peripheral vessels before microvascular decompression(MVD) with 3.0 T MR. **Methods** Data of MRI of 36 patients with trigeminal neuralgia (TN) and 31 with hemifacial spasm (HFS) before MVD were analyzed retrospectively. The intra-observer agreement for the spatial relationship among trigeminal nerve，facial nerve and adjacent blood vessels were observed. The differences of occurrence rates of neurovascular compression (NVC) of symptomatic side and asymptomatic side in TN and HFS patients were compared. Taking surgical results as the gold standards，the diagnostic efficacy for neurovascular relationships of symptomatic side with 3D-TOF and 3D-FIESTA sequences were calculated. **Results** The consistency between two observers in assessing relationship of trigeminal nerve，facial nerve and adjacent blood vessels of symptomatic and asymptomatic was good (all $Kappa \geqslant 0.75$，all $P<0.001$). In both of TN and HFS patients，the occurrence rates of NVC of symptomatic side were significantly higher than those of asymptomatic side ($\chi^2=26.13$，20.81，both $P<0.001$). The accuracy，sensitivity，specificity，positive predictive value and negative predictive value of 3D-TOF and 3D-FIESTA sequences in displaying relationship of trigeminal nerve and vascular was 97.22% (35/36)，97.06% (33/34)，100% (2/2)，100% (33/33) and 66.67% (2/3)，respectively，of relationship between facial nerve and vascular was 93.55% (29/31)，96.55% (28/29)，50.00% (1/2)，96.55% (28/29) and 50.00% (1/2)，respectively. **Conclusion** 3D-TOF and 3D-FIESTA sequences can clearly display the spatial relationship of nerve and adjacent vessels，therefore providing imaging evidences for MVD.

[**Key words**] Trigeminal neuralgia；Hemifacial spasm；Microsurgical vascular decompression
DOI：10.13929/j.1003-3289.201710010

3.0T MR 三维时间飞跃与三维稳态采集快速成像序列融合图像术前评估三叉神经、面神经与邻近血管关系

郭田田，陈聚惠，苗重昌*，朱秀芳，刘希光
(徐州医科大学附属连云港医院放射科，江苏 连云港　222002)

[**摘　要**] **目的** 探讨 3.0T MR 三维时间飞跃(3D-TOF)与三维稳态采集快速成像(3D-FIESTA)序列融合图像在三叉

[**基金项目**] 江苏省卫生科研项目(Z201417)。
[**第一作者**] 郭田田(1990—)，女，山东聊城人，在读硕士。研究方向：中枢神经系统影像学。E-mail：tt900827@sina.com
[**通信作者**] 苗重昌，徐州医科大学附属连云港医院放射科，222002。E-mail：lygzhchmiao@163.com
[**收稿日期**] 2017-10-09　　[**修回日期**] 2018-03-22

神经及面神经显微血管减压术（MVD）术前评估三叉神经、面神经与邻近血管关系的价值。**方法**　回顾性分析经 MVD 治疗的 36 例三叉神经痛（TN）及 31 例面肌痉挛（HFS）患者的影像学资料。分析 2 名医师评判三叉神经、面神经与邻近血管关系的一致性，分别比较 TN 及 HFS 症状侧及无症状侧神经血管压迫（NVC）征象出现率的差异；以手术结果为金标准，计算 3D-TOF 与 3D-FIESTA 序列融合图像对症状侧神经与血管关系的诊断效能。**结果**　2 名医师评价症状侧及无症状侧三叉神经及面神经与血管关系的一致性均好（P 均＜0.001）。TN 及 HFS 患者症状侧 NVC 征象出现率均明显高于无症状侧（χ^2＝26.13、20.81，P 均＜0.001）。3D-TOF 与 3D-FIESTA 序列融合图像诊断三叉神经与血管关系的准确率、敏感度、特异度、阳性预测值和阴性预测值分别为 97.22%（35/36）、97.06%（33/34）、100%（2/2）、100%（33/33）和 66.67%（2/3）；诊断面神经与血管关系的准确率、敏感度、特异度、阳性预测值和阴性预测值分别为 93.55%（29/31）、96.55%（28/29）、50.00%（1/2）、96.55%（28/29）和 50.00%（1/2）。**结论**　3D-TOF 与 3D-FIESTA 序列融合图像能清晰显示神经与血管的空间关系，可为 MVD 提供可靠的影像学依据。

［**关键词**］　三叉神经痛；面肌痉挛；显微血管减压术

［**中图分类号**］　R445.2；R745.11　［**文献标识码**］　A　　［**文章编号**］　1003-3289(2018)06-0836-05

目前已知 90%的三叉神经痛（trigeminal neuralgia，TN）及 80%的面肌痉挛（hemifacial spasm，HFS）是由神经血管压迫（neurovascular compression，NVC）所致[1-3]。显微血管减压术（microvascular decompression，MVD）是解除 NVC 的有效方法[4]，术前明确责任血管数量、准确判断神经与血管的空间位置关系对手术成功与否至关重要。三维时间飞跃（three dimensional time-of-flight，3D-TOF）及三维稳态采集快速成像（three dimensional fast imaging employing steady state acquisition，3D-FIESTA）扫描序列融合图像可实现脑池段神经与血管关系的可视化，预现手术局部解剖空间结构，有助于临床医师术前整体把握病变范围及细节，从而提高手术成功率。本研究观察 3D-TOF 与 3D-FIESTA 序列融合图像在 MVD 术前评估三叉神经、面神经与邻近血管关系的价值。

1　资料与方法

1.1　一般资料　回顾性分析 2015 年 6 月—2017 年 6 月因 TN 或 HFS 在本院接受 MVD 的 67 例患者，均为单侧发病；其中 TN 36 例，男 15 例，女 21 例，年龄 31～80 岁，平均（55.8±11.0）岁；HFS 31 例，男 14 例，女 17 例，年龄 39～64 岁，平均（51.5±8.3）岁。

1.2　仪器与方法　采用 GE Signa HDx 3.0 T MR 扫描仪，8 通道头颅相控阵线圈。嘱患者仰卧，以正中矢状位前连合与后连合的连线为基线，向下扫描至延颈交界处。分别采用 3D-TOF 及 3D-FIESTA 扫描序列。扫描参数：3D-TOF 序列，TR 17 ms，TE 2.8 ms，FA 20°，矩阵 256×256，FOV 21 cm×21 cm，层厚 1 mm；3D-FIESTA 序列，TR 5.5 ms，TE 2.1 ms，FA 60°，矩阵 256×256，FOV 22 cm×22 cm，层厚 1 mm。将所有采集图像传输至 GE AW4.6 工作站，采用 Integrated Registration 软件，将 3D-TOF 与 3D-FIESTA 序列图像融合（FIESTA 采用 minIP 重建，TOF 采用 Volume 重建）。

1.3　图像分析　由 2 名具有 5 年以上头颈 MR 诊断经验的放射科医师采用盲法阅片，意见不一时经协商统一；观察脑池段三叉神经、面神经与邻近血管的关系，分为 4 型：Ⅰ型，神经与邻近血管无接触；Ⅱ型，可疑接触，需结合病史综合考虑；Ⅲ型，明确接触，但不能辨别血管与神经的位置关系；Ⅳ型，明确接触，并可显示血管与神经的空间位置关系。以 MVD 术中显示与三叉神经或面神经接触或压迫的血管为责任血管。神经与血管的关系为Ⅱ、Ⅲ、Ⅳ型时，诊断为 NVC，即 TN 及 HFS 阳性。

1.4　统计学分析　采用 SPSS 20.0 统计分析软件。以 *Kappa* 检验比较 2 名医师评判神经与血管关系的一致性，*Kappa* 值≥0.75 为一致性好，0.40≤*Kappa* 值＜0.75 为一致性中等，*Kappa* 值＜0.40 为一致性差。采用 χ^2 检验分别比较 TN 及 HFS 症状侧、无症状侧神经与邻近血管关系的差异；以手术探查结果为金标准，计算融合图像诊断症状侧三叉神经、面神经与邻近血管关系的准确率、敏感度、特异度、阳性预测值和阴性预测值。P＜0.05 为差异有统计学意义。

2　结果

2.1　一致性分析　2 名医师评判症状侧（*Kappa*＝0.89，P＜0.001）及无症状侧（*Kappa*＝0.89，P＜0.001）三叉神经与血管关系的一致性均好；且评判症状侧（*Kappa*＝0.79，P＜0.001）及无症状侧（*Kappa*＝0.77，P＜0.001）面神经与血管关系的一致性均好。

2.2　MRI 表现

2.2.1　TN　症状侧及无症状侧神经与邻近血管的关系见表 1。33 例（33/36，91.67%）症状侧可见 NVC，

NVC 征象出现率明显高于无症状侧(12/36，33.33%，$\chi^2=26.13$，$P<0.001$)。

2.2.2　HFS　症状侧及无症状侧神经与邻近血管的关系见表 1。29 例(29/36，80.56%)症状侧可见 NVC，NVC 征象出现率明显高于无症状侧(11/36，30.56%，$\chi^2=20.81$，P 均<0.001)。

表 1　TN 及 HFS 症状侧及无症状侧神经与邻近血管关系(例)

项目	Ⅰ型	Ⅱ型	Ⅲ型	Ⅳ型
TN				
症状侧(n=36)	3	1	9	23
无症状侧(n=36)	24	2	2	8
HFS				
症状侧(n=31)	2	3	12	14
无症状侧(n=31)	20	3	4	4

2.3　手术结果

2.3.1　TN　36 例中，术中显示 34 例症状侧可见 NVC，其中 33 例 MR 显示 NVC，均于术中发现责任血管。MR 显示存在Ⅰ型关系的 3 例中，1 例术中发现三叉神经脑池段远端腹侧有小静脉压迫三叉神经，2 例术中未见 NVC 征象(图 1、2)。

2.3.2　HFS　31 例中，术中显示 29 例症状侧可见 NVC，MR 均显示症状侧 NVC；28 例术中发现存在责任血管，1 例术中显示内听动脉走行于面听神经束之间、未见神经与血管接触；2 例未见 NVC，1 例术中发现面神经根部存在静脉血管压迫，另 1 例未见神经血管接触(图 3、4)，此 2 例 MR 显示存在Ⅰ型关系。

2.4　MR 融合图像诊断效能

2.4.1　TN　MR 融合图像诊断真阳性 NVC 33 例，假阴性 1 例；其诊断 TN 的准确率、敏感度、特异度、阳性预测值和阴性预测值分别为 97.22%(35/36)、97.06%(33/34)、100%(2/2)、100%(33/33)和 66.67%(2/3)。

2.4.2　HFS　MR 融合图像诊断真阳性 NVC 28 例，假阳性 1 例，假阴性 1 例；其诊断 HFS 的准确率、敏感度、特异度、阳性预测值和阴性预测值分别为 93.55%(29/31)、96.55%(28/29)、50.00%(1/2)、96.55%(28/29)和 50.00%(1/2)。

3　讨论

三叉神经、面神经中枢与周围髓鞘过渡区(transition zone，TZ)范围约 2.0～2.5 mm。TZ 与由中枢性髓鞘包裹的神经出脑干段统称为神经根进/出区(root entry or exit zone，REZ)，是易发生症状性 NVC 的区域[5-6]。本研究分析 36 例 TN 及 31 例 HFS 患者神经与血管的关系，结果显示症状侧 NVC 征象明显高于无症状侧(P 均<0.05)，提示 TN 及 HFS 患者有无症状可能与是否存在 NVC 征象有关。

3D-TOF 序列采用流入增强效应，使血流速度较快的血管呈高信号，神经呈等信号，脑脊液呈低信号[7]。3D-FIESTA 序列是完全平衡的稳态一致成像脉冲序列，用于在极短 TR 下产生高信噪比图像[8]，所得图像中脑脊液呈高信号，神经及血管呈低信号，可弥

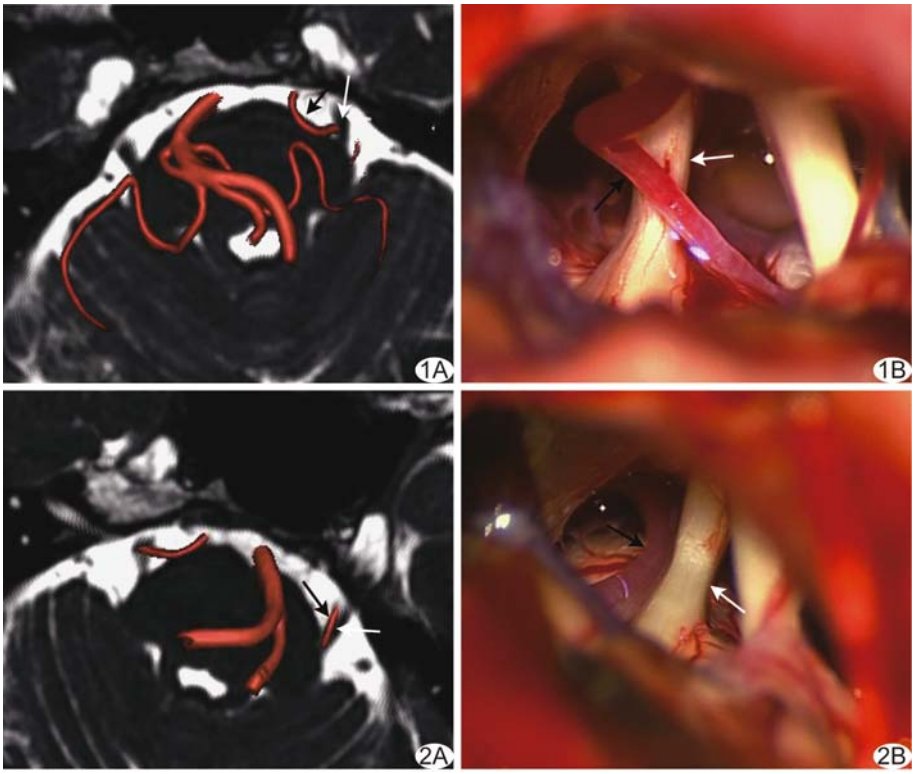

图 1　TN 患者，女，54 岁，左侧面部放电样疼痛 2 年　A. 轴位 3D-TOF 与 3D-FIESTA 序列融合图像示左侧小脑上动脉纡曲(黑箭)、压迫三叉神经根部(白箭)，神经呈轻度受压改变；B. 术中示左侧小脑上动脉纡曲(黑箭)、压迫三叉神经出脑干段(白箭)　**图 2**　TN 患者，女，53 岁，左侧下颌部疼痛 5 年　A. 轴位 3D-TOF 与 3D-FIESTA 序列融合图像示左侧小脑上动脉(黑箭)与三叉神经(白箭)根部内侧面相贴，右侧三叉神经脑池段亦见纡曲的小脑上动脉影；B. 术中示左侧三叉神经(白箭)腹内侧见小脑上动脉(黑箭)与其接触、神经走行正常

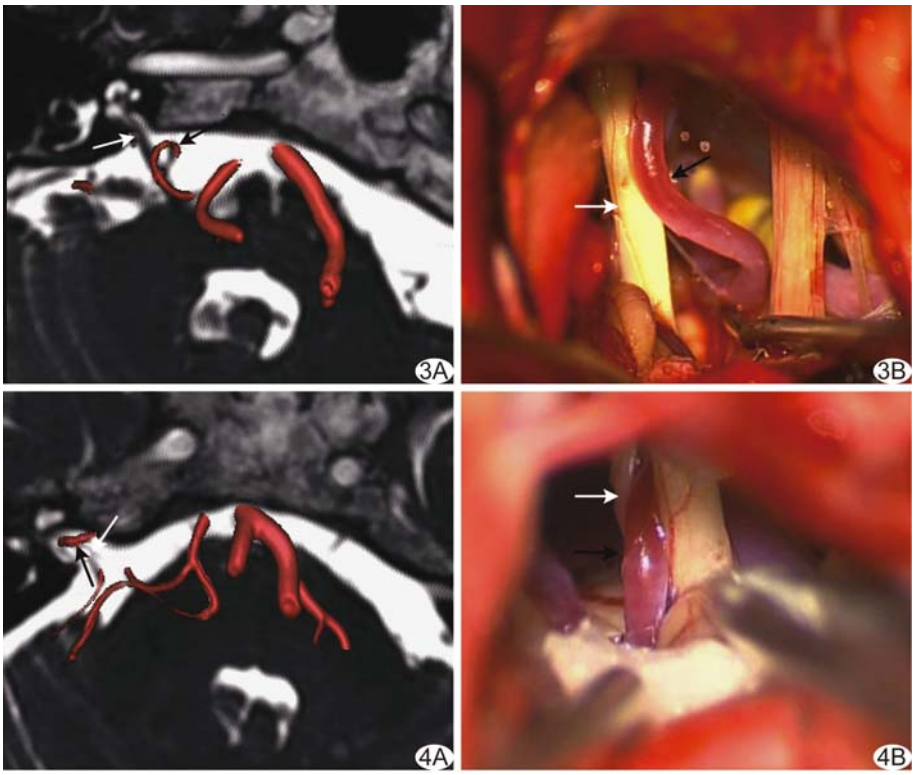

图 3　HFS 患者，女，55 岁，右侧口周抽搐 8 年　A. 轴位 3D-TOF 与 3D-FIESTA 序列融合图像示右侧小脑前下动脉（黑箭）纤曲，伴行并包绕面神经（白箭）；B. 术中示右侧小脑前下动脉纤曲走行于面神经（白箭）上，神经呈轻度受压改变　**图 4**　HFS 患者，男，45 岁，右侧面部抽搐 1 年　A. 轴位 3D-TOF 与 3D-FIESTA 融合图像示右侧小脑前下动脉纤曲（黑箭）、包绕面听神经（白箭），其远端血管穿行于面听神经束之间；B. 术中示右侧小脑前下动脉纤曲（黑箭）并穿行于面听神经束（白箭）之间

补 TOF 序列无法显示静脉血管的不足。既往对三叉神经及面神经的研究[9-10]多采用 3D-TOF 及 3D-FIESTA 二维图像，无法于同一层面上显示动脉与静脉，或当邻近小血管袢环绕神经走行时，二维图像易产生神经与血管接触的假象。

本研究采用 3D-TOF 与 3D-FIESTA 序列融合图像，实现了神经与血管关系的三维可视化，并可旋转及观察任意层面、角度的重建图像。本组 2 名医师对症状侧及无症状侧三叉神经及面神经与血管关系评判的一致性均好（*Kappa* 均≥0.75，*P* 均<0.001），提示融合图像可清楚显示神经与邻近血管的空间关系。

本研究中，MR 融合图像诊断 TN 的 NVC 征象准确率、敏感度及特异度分别为 97.22%、97.06% 及 100%，与戴艳芳等[11]采用三维双回波 MR 动静脉成像诊断血管压迫性三叉神经痛的效能相仿；其中 1 例假阴性，于术中发现三叉神经脑池段远端腹侧存在小静脉压迫，分析原因，可能与低信号静脉位于三叉神经脑池段远端、受邻近硬膜干扰有关。2 例于融合图像未见三叉神经脑池段异常血管襻影，术中亦未见责任血管，但可见三叉神经被蛛网膜包裹、牵拉，呈索条样、间接与血管粘连，受血管搏动影响，经锐性分离蛛网膜松解三叉神经后，患者疼痛症状明显减轻。

本研究 31 例 HFS 中，融合图像诊断的 NVC 征象准确率、敏感度及特异度分别为 93.55%、96.55% 及 50.00%。1 例假阳性，术中发现内听动脉穿行于面听神经束之间，未见神经受压改变；1 例假阴性，术中证实于面神经根部存在静脉血管压迫，分析原因，可能是由于静脉管径较细，在根部与面神经垂直走行，融合图像仅显示静脉血管的一个断面而导致诊断错误。1 例影像学及术中探查均未见神经与血管接触，分离蛛网膜、梳理神经，术后患者症状减轻。有学者[1]认为增厚的蛛网膜可限制神经根移动，当脑脊液和周围血管搏动时，被固定的神经根受到的冲击力增加，导致 TN 或 HFS。

本研究的不足：样本量较少，结果可能存在偏倚；未对神经纤维的损伤程度进行分析；未行增强 MR 检查。

综上所述，3D-TOF 与 3D-FIESTA 序列融合图像可清晰显示神经与血管的空间关系，有助于对 TN 及 HFS 所致 NVC 征象做出客观评判，可为 MVD 术前评估提供可靠的影像学依据。

[参考文献]

[1] Duransoy YK, Mete M, Akçay E, et al. Differences in individual susceptibility affect the development of trigeminal neuralgia. Neural Regen Res, 2013,8(14):1337-1342.

[2] Docampo J, Gonzalez N, Munoz A ,et al. Neurovascular study of the trigeminal nerve at 3.0T MRI. Neuroradiol J, 2015,28(1):28-35.

[3] Illingworth RD, Porter DG, Jakubowski J, et al. Hemifacial spasm: A prospective long－term follow up of 83 cases treated by

microvascular decompression at two neurosurgical centres in the United Kingdom. J Neurol Neurosurg Psychiatry, 1996,60(1):72-77.

[4] Sekula RF, Frederickson AM, Jannetta PJ, et al. Microvascular decompression for elderly patients with trigeminal neuralgia: A prospective study and systematic review with meta-analysis. J Neurosurg, 2011,114(1):172-179.

[5] Haller S, Etienne L, Kövari E, et al. Imaging of neurovascular compression syndromes: Trigeminal neuralgia, hemifacial spasm, vestibular paroxysmia, and glossopharyngeal neuralgia. AJNR Am J Neuroradiol, 2016,37(8):1384-1392.

[6] Guclu B, Sindou M, Meyronet D, et al. Cranial nerve vascular compression syndromes of the trigeminal, facial and vago-glossopharyngeal nerves: Comparative anatomical study of the central myelin portion and transitional zone; correlations with incidences of corresponding hyperactive dysfunctional syndromes. Acta Neurochir (Wien), 2011,153(12):2365-2375.

[7] 朱杏莉，庞亚卿，张永军. 3D-TOF-MRA 序列在血管压迫性三叉神经痛与面肌痉挛的诊断价值. 医疗卫生装备，2010，24(4):236-237.

[8] Kayhan A, Yang C, Soylu FN, et al. Dynamic contrast-enhanced MR imaging findings of bone metastasis in patients with prostate cancer. World J Radiol, 2011,3(10):241-245.

[9] 沈加林，华佳，许建荣，等. 面肌抽搐与三叉神经痛的 MRI 诊断. 中华放射学杂志，2003，37(7):64-67.

[10] Chen J, Guo ZY, Liang QZ, et al. Structural abnormalities of trigeminal root with neurovascular compression revealed by high resolution diffusion tensor imaging. Asian Pac J Trop Med, 2012,5(9):749-752.

[11] 戴艳芳，陈楠，李坤成. 三维双回波磁共振动静脉成像技术诊断血管压迫性三叉神经痛. 中国医学影像技术，2016，32(11):1649-1653.

《中国医学影像技术》投稿要求(二)

8　基金项目　书写格式应为：××基金(编号××)。基金论文投稿时应同时将基金项目批文扫描上传。本刊将优先选登基金论文。

9　第一作者　书写格式为：姓名(出生年一)，性别，籍贯，学位，职称，研究方向和 E-mail。尚未毕业者学位写为“在读××”，如“在读硕士”、“在读博士”。投稿时，简介中需注明第一作者联系电话。

10　通信作者　通常为稿件所涉及研究工作的负责人，通信作者简介包括其姓名、单位、邮编和 E-mail。

11　摘要　研究论著和综述性论文均须附中、英文摘要，英文在前，中文在后；经验交流和短篇报道不设摘要。摘要应以第三人称撰写，不宜超过 350 个汉字，不宜使用“我们”、“作者”等词作为主语。研究论著类论文的摘要应按结构式摘要的特征撰写，包括目的(Objective)、方法(Methods)、结果(Results)、结论(Conclusion)四项。综述性论文的摘要应按指示性摘要的特征撰写，简要叙述文章内容，无须按"四项式"编写。摘要应具有独立性和自明性，并且拥有与文献同等量的主要信息，在有限的字数内向读者提供尽可能多的定性或定量的信息，充分反映该研究的创新之处。英文摘要在 300 个实词左右，内容和形式要求与中文摘要基本对应。

12　关键词　中文关键词应以《医学主题词注释字顺表(2002 年版)》为准，以标引能表达全文主题概念的叙词 2～5 个，尽量少用自由词。英文关键词应与中文对应，以《医学主题词注释字顺表(2002 年版)》及《Mesh》内所列的主题词为准，每个英文关键词第一个词的首字母大写，各关键词之间用分号隔开。

13　正文标题层次　如：1　资料与方法(或材料与方法)，1.1　资料(或材料)，1.2　方法，2　结果，3　讨论，一般不超过三级标题，文内连序号为圈码，如①、②、③……表示。

14　医学名词　应注意规范、标准、前后统一，尽量少用缩略语，原词过长且在文中多次出现(2 次以上)者，可于括号内写出全称并加注简称，以后用简称。医学名词术语，以全国科学技术名词审定委员会审定公布的医学名词为准。