❖个案报道

MRI findings of splenic tuberculosis：Two cases report
2 例脾结核的 MRI 表现

戴　辉，文　丹
（遵义医学院附属医院医学影像科，贵州 遵义　563099）

［**Key words**］　Spleen；Tuberculosis；Magnetic resonance imaging　　［**关键词**］　脾；结核；磁共振成像
DOI：10.13929/j.1003-3289.201609102
［**中图分类号**］　R525；R445.2　［**文献标识码**］　B　　［**文章编号**］　1003-3289(2017)05-0799-02

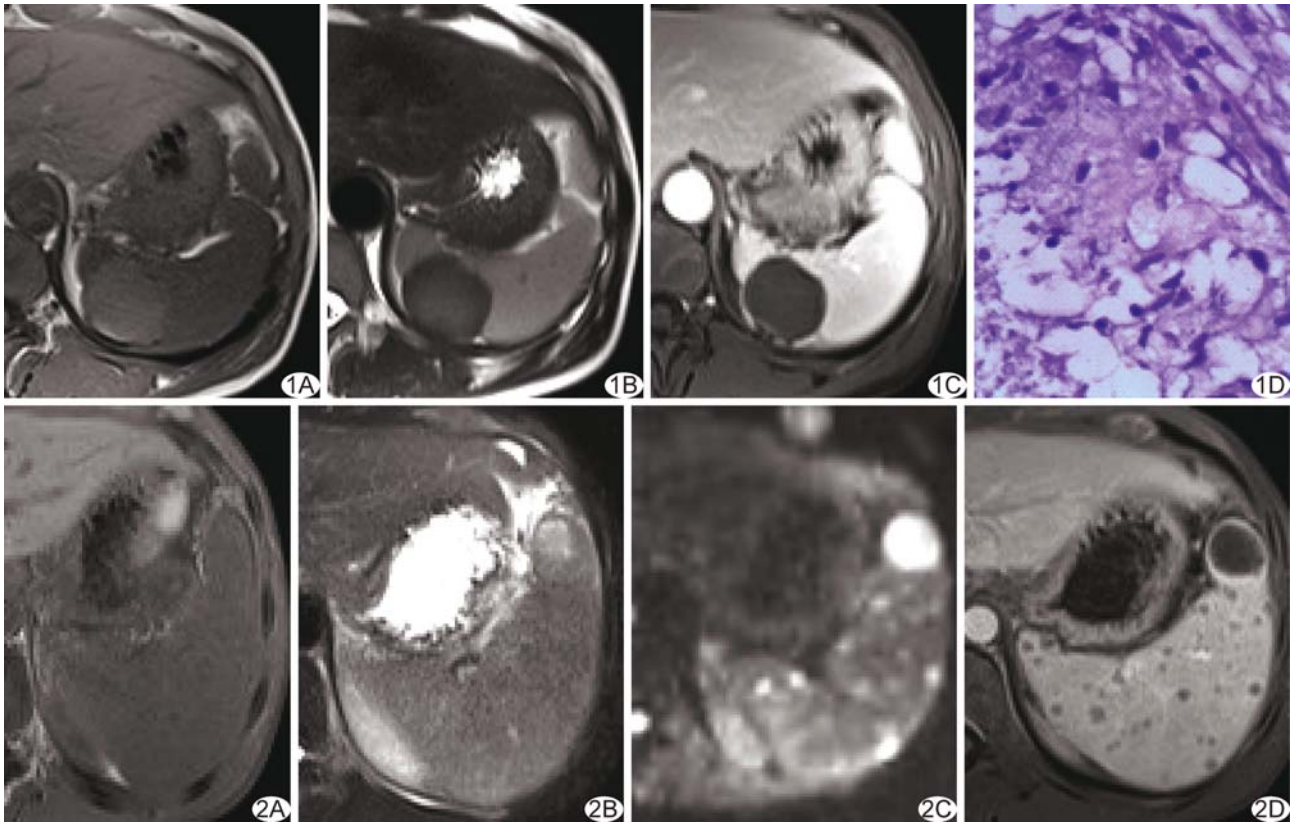

图 1　病例 1　A、B. MR 平扫脾脏见类圆形稍短 T1 短 T2 信号病灶；C. 增强后病灶无强化；D. 病理图（HE，×100）　　**图 2**　病例 2　A、B. MR 平扫脾脏见多发大小不等类圆形病灶，呈等或稍短 T1 信号、等或稍长 T2 信号；C. DWI 病灶呈高信号；D. 增强后病灶呈环形强化

病例 1，女，43 岁，因“反复左上腹部疼痛 3 个月”入院。腹部呈持续性胀痛，无放射痛，无恶心、呕吐及腹泻，无消瘦及发热。查体：腹部平软，左上腹轻度压痛，无反跳痛及肌紧张，肝、脾未触及。胸部 CT：左肺上叶陈旧性肺结核。上腹部 CT：脾脏见约 3.6 cm×3.6 cm 类圆形团块，边缘呈高密度，CT 值 116 HU，中央呈等密度，CT 值 54 HU，增强扫描无强化。MRI：脾脏见类圆形稍短 T1 短 T2 信号团块（图 1A、1B），边界清楚，增强扫描无强化（图 1C）。影像学诊断：脾脏囊肿。行肿物切除术。病理检查：脾脏见直径 3.0 cm 灰白囊腔，囊腔内为灰白膏样物；镜下见囊肿形成，囊壁见类上皮细胞，囊腔内为大量坏死物，组织坏死彻底。病理诊断：脾结核（图 1D）。

病例 2，男，22 岁，因“腹痛、纳差 1 个月”入院。查体：体温

［**第一作者**］戴辉（1976—），女，湖南新化人，硕士，副主任医师。
E-mail：496691143@qq.com
［**收稿日期**］2016-09-23　　［**修回日期**］2017-01-23

36.8℃，慢性病容，消瘦，腹部平坦，揉面感，脐周压痛，无反跳痛及肌紧张，肝脾未及。胸部 CT：双肺继发型肺结核。上腹部 CT：脾脏见多发大小不等类圆形低密度，较大者约 2.1 cm×2.0 cm，增强扫描病变呈环形强化。腹腔、腹膜后见多发肿大淋巴结，呈环形强化。部分腹膜增厚，少量腹腔积液。MRI：脾脏见多发大小不等类圆形病灶，呈等或稍短 T1 信号、等或稍长 T2 信号，中央呈更长 T1 长 T2 信号（图 2A、2B）。DWI 脾脏病灶显示更多，呈高信号（图 2C），腹腔、腹膜后肿大淋巴结呈高信号，增强扫描脾脏病灶及肿大淋巴结均呈环形强化（图 2D）。影像学诊断：脾结核，结核性腹膜炎，上腹部淋巴结结核。实验室检查：血沉 91 mm/h。腹腔穿刺引出黄色浑浊状腹腔积液，李凡他试验（＋＋），总细胞数 2 070×10^6/L，有核细胞数 630×10^6/L，总蛋白 47.6 g/L，葡萄糖 4.42 mmol/L，血清乳酸脱氢酶（LDH）312.0 μ/L，腺苷脱氨酶（ADA）40.8 μ/L，乳糜试验（＋）；血 T 细胞斑点实验（T-SPOT，＋）；结核菌素实验（PPD，＋＋）。根据临床病史、胸腹部影像学诊断及实验室检查，确诊为结核。

讨论　脾结核属全身性结核的一部分，常与身体其他脏器结核同时存在，本组 2 例均有肺结核病史。由于脾结核的影像学表现取决于感染途径、病灶大小、疾病所处阶段等，因此影像表现复杂。MRI 较 CT 软组织分辨率高，在结核的诊断上优于 CT。本组 2 例脾结核 MRI 影像表现具有一定特征性，T2WI 呈低或等信号，提示纤维及肉芽组织增生、固态干酪样变，呈高信号，提示液性干酪样坏死；T1WI 呈高信号，提示病灶内富含类脂质成分、胶质增生；DWI 序列脾结核病灶呈高信号，与病灶内干酪样坏死、炎性细胞和细胞碎片限制水分子的扩散有关。脾结核周边不规则的肉芽肿性炎明显强化，而内部坏死区无强化，对结核性脾脓肿的诊断有指导意义，本组病例 2 表现与此相符，而病例 1 由于结核灶干酪样坏死彻底，故增强扫描无强化。此外，脾结核常同时有腹腔、腹膜后多发淋巴结肿大，增强呈环形强化，也是淋巴结结核的特征性表现之一。

《五官头颈病变 CT 与 MR 对比临床应用》已出版

由南昌大学第一附属医院龚洪翰教授、江西省肿瘤医院徐仁根主任医师、上海交通大学医学院附属苏州九龙医院沈海林教授任主编，人民卫生出版社出版的《五官头颈病变 CT 与 MR 对比临床应用》一书已出版，并在全国发行。本书采用 CT 与 MR 对比的方式进行撰写，对五官头颈部同一疾病，在同一时间、同一层面进行扫描的 CT 与 MR 所见进行对比，通过大量疾病的 CT 与 MR 图像对比，让读者更好地理解 CT 与 MR 两种不同成像技术在五官头颈病变应用的优势与限度。本书既适用于影像专业诊断人员，也适用于眼科、耳鼻咽喉-头颈外科及口腔科专业人员。

本书是龚洪翰教授任总主编的《CT 与 MR 对比临床应用系列丛书》的第五部，其他四部分别为《颅脑病变 CT 与 MR 对比临床应用》《胸部病变 CT 与 MR 对比临床应用》、《腹部病变 CT 与 MR 对比临床应用》及《骨骼肌肉病变 CT 与 MR 对比临床应用》。

《五官头颈病变 CT 与 MR 对比临床应用》一书为 16 开精装本，全书约 130 万字。定价 178 元，全国新华书店均有销售，也欢迎来函来电向我院购买，免费邮寄。联系人：徐珍珍；地址：南昌市永外正街 17 号，南昌大学第一附属医院；邮编：330006；联系电话：0791-88693825 或 88692582，传真：0791-88623153。邮箱：1059245012@qq.com。