❖生殖泌尿影像学

Estimating aggressiveness of peripheral prostate cancer with quantitative parameters of MR multi-parameter imaging

YAO Nan，*LONG Wansheng* *

(*Department of Radiology*，*Jiangmen Central Hospital*，*Affiliated Jiang Men Hospital of Sun Yat-sen University*，*Jiangmen* 529030，*China*)

[**Abstract**] **Objective** To explore the value of quantitative parameters of multi-parameter MR imaging (mp-MRI) for estimating aggressiveness of peripheral prostate cancer. **Methods** Totally 41 peripheral prostate cancer patients (69 prostate cancer tissue samples) who underwent mp-MRI were collected. The scanning images were post-processed, and mp-MRI quantitative pseudo-color maps were obtained. Quantitative parameters of tumor tissue were measured, respectively. The samples were divided into ISUP＜3 group ($n=27$) and ISUP ≥3 group ($n=42$) according to pathological ISUP grading. The parameters of mp-MRI were compared between two groups, and their diagnostic efficacy for ISUP＜3 and ISUP≥3 peripheral prostate cancer was evaluated by using ROC curves. **Results** ADC of ISUP＜3 group was higher than that of ISUP≥3 group ($P<0.05$), while K_{trans} value of ISUP＜3 group was lower than that of ISUP≥3 group ($P<0.05$). Using independent predictors to estimate ISUP＜3 and ISUP≥3 prostate cancer, taken 0.55 mm^2/s as the cutoff value of ADC, the sensitivity was 0.80, specificity was 0.71, accuracy was 0.74 and AUC was 0.81, when taken 80.77×10^{-3}/min as the cutoff value of K_{trans}, the sensitivity was 0.85, specificity was 0.49, accuracy was 0.59 and AUC was 0.69. Using combination of the two above indicators, when cutoff value of was 0.290 1, the sensitivity was 0.90, specificity was 0.65, accuracy was 0.75 and AUC was 0.81. **Conclusion** ADC and K_{trans} of mp-MRI can be used as independent predictors to estimate aggressiveness of peripheral prostate cancer, and the combination of ADC and K_{trans} is more effective than each single ones.

[**Keywords**] prostatic neoplasms; neoplasm invasiveness; magnetic resonance imaging

DOI:10.13929/j.issn.1003-3289.2020.06.000

MR 多参数成像定量参数值评估外周带前列腺癌侵袭性

姚　楠，龙晚生*

(江门市中心医院 中山大学附属江门医院放射科，广东 江门　529030)

[**摘　要**] **目的** 探讨以 MR 多参数成像定量参数值评估外周带前列腺癌侵袭性的临床价值。**方法** 收集行多参数 MRI(mp-MRI)的外周带前列腺癌患者 41 例(共 69 份前列腺癌组织)，对扫描图像进行后处理，得到多参数定量参数伪彩图，并分别测量肿瘤组织的定量参数值。依据病理 ISUP 分级将组织分为 ISUP＜3 级组(27 份)和 ISUP≥3 级组(42 份)，对 mp-MRI 参数值进行组间比较，采用 ROC 曲线评估独立预测因子及其联合指标预测前列腺癌 ISUP＜3 级与 ISUP≥3 级的诊断效能。**结果** ISUP＜3 级组 ADC 值大于 ISUP≥3 级组($P<0.05$)，而 K_{trans} 值小于 ISUP≥3 级组($P<0.05$)。独立预测因子及联合指标对前列腺癌 ISUP＜3 级与 ISUP≥3 级的诊断效能：ADC 截断值为 0.55 mm^2/s 时，敏感度 0.80，特异度 0.71，准确率 0.74，AUC 为 0.81；K_{trans} 截断值为 80.77×10^{-3}/min 时，敏感度 0.85，特异度 0.49，准确率 0.59，AUC 0.69；联合指标的截断值为 0.290 1 时，敏感度 0.90，特异度 0.65，准确率 0.75，AUC 0.81。**结论** mp-MRI

[**第一作者**] 姚楠(1993—)，女，湖南邵阳人，硕士，医师。研究方向：影像医学与核医学。E-mail：838049025@qq.com

[**通信作者**] 龙晚生，江门市中心医院 中山大学附属江门医院放射科，529030。E-mail：jmlws2@163.com

[**收稿日期**] 2019-10-11　　[**修回日期**] 2020-03-31

中的 ADC 值及 K_{trans} 值可作为评估前列腺癌侵袭性的独立预测因子，二者联合诊断效能更佳。

［**关键词**］　前列腺肿瘤；肿瘤侵润；磁共振成像

［**中图分类号**］　R737.25；R445.2　［**文献标识码**］　A　［**文章编号**］　1003-3289(2020)06-0000-00

前列腺癌在欧美国家男性恶性肿瘤中发病率居第 1 位，致死率居第 2 位[1]，在我国也已成为发病率最高的男性泌尿系统恶性肿瘤[2]，其侵袭性是影响治疗与预后的决定性因素。前列腺癌病理学 Gleason 评分是判断其侵袭性最主要的独立预测因素[3]。2014 年国际泌尿病理学会(international society of urological pathology，ISUP) 提出根据前列腺癌组织中含有 Gleason 分级 4 级的腺管成分的比例对 Gleason 评分为 7 分的前列腺癌组织进行区分。一项研究[4]追踪 20 845 例接受前列腺全切术的前列腺癌患者及 4 个多中心联合研究的 16 176 例经穿刺证实前列腺癌患者的无生化复发生存年限，发现生存年限与术后病理结果呈明显负相关，尤其 ISUP＜3 级及 ISUP≥3 级患者术后无生化复发差距较大。因此，区分 ISUP＜3 级和 ISUP≥3 级前列腺癌，对临床选择治疗方案及预后评估至关重要，且前列腺癌 ISUP 分级可提高细针穿刺活检病理与根治性前列腺切除术术后病理之间的一致性[5]。多参数 MRI(multi-parameter MRI，mp-MRI)是目前诊断前列腺疾病的最佳影像学方法，可全面评估前列腺成分，从解剖及分子学角度评价前列腺疾病的细胞及脉管成分[6]。Mp-MRI 诊断前列腺癌主要依靠视觉分析法[7-9]或通过使用模型[10-12]。本研究探讨 mp-MRI 定量参数值对判断前列腺癌侵袭性的价值。

1　资料与方法

1.1　一般资料　2017 年 8 月—2019 年 3 月中山大学附属江门医院对 417 例初诊外周带前列腺癌患者进行 mp-MR 检查，最终纳入研究 41 例，年龄 54～78 岁，平均(63.3±8.2)岁，共获得 69 份前列腺癌病理标本。纳入标准：①临床疑诊前列腺癌，前列腺特异抗原(prostate specific antigen，PSA)＞4 μg/ml，或直肠指检疑诊前列腺结节；② 检查前未经任何相关治疗；③穿刺前接受统一标准的前列腺 mp-MRI；④检查后 2 周内接受超声引导下 12 针经直肠穿刺前列腺活检。排除标准：①临床、病理或影像学资料不完整，或病理与影像学难以定位病灶；②病理证实为良性病变，或病灶位于中央腺体区。本研究经院伦理委员会审查批准，患者均签署知情同意书。

1.2　仪器与方法　以 Philips 3.0T Ingenia MR 仪行前列腺常规 MR、DWI、T2-mapping 及 PWI 序列检查。射频发射线圈为体部线圈，接收线圈为腹部 32 通道相控阵线圈。扫描前嘱患者保持膀胱适当充盈，行仰卧位扫描，使定位线位于耻骨联合。PWI：先扫描 5°、15°双翻转角 T1-mapping，再行常规动态增强 MRI(dynamic contrast enhanced MRI，DCE-MRI)，于第 4 个时相末以高压注射器经手背静脉团注对比剂 Gd-DTPA，流率为 3 ml/s，剂量 0.1 mmol/kg 体质量，再以相同流率跟注 20 ml 生理盐水冲管。每个扫描周期 3.4 s，共 80 个周期。动态增强轴位 FFI-T1W 序列扫描参数：TR 4.0 ms，TE 2.0 ms，翻转角 8°；高 b 值轴位 DWI(b 值＝0、1 500 s/mm^2) TR 5 146 ms，TE 96 ms，翻转角度 90°；T2-mapping 扫描参数：TR 2 000 ms，TE 11、21、32、43、54、64、75、86、96 ms。

1.3　病理诊断　由泌尿外科医师标记超声引导下经直肠 12 针穿刺前列腺活检标本及根治性前列腺切除术术后标本并送检。对送检标本经常规取材、固定、包埋、切片后行 HE 染色。由 2 名具有高级职称的病理医师讨论后确定诊断。

1.4　图像分析　将 mp-MRI 图像导入 Intellispace Portal 后处理工作站进行处理。DCE-MRI 后处理：选取人群平均动脉输入函数；采用 Tofts 药代动力学模型作为灌注模型，计算灌注参数值，以转移常数(transfer constant，K_{trans})描述对比剂经血浆向血管外细胞外间隙弥散的能力，单位为 min^{-1}；以洗脱系数(washout coefficient，K_{ep})描述对比剂经血管外细胞外间隙流向血浆的能力，单位为 min^{-1}；以 EES 体积分数(EES volume fraction，V_e)描述血管外细胞外间隙的比例；血管间隙体积分数(vascular space volume fraction，Vp)为微血管所占比例。根据 DWI 图像拟合数据生成 ADC 图，以多回波单指数衰减拟合测量 T2 值。放置 ROI：将 PI-RADS V2 推荐的 MR 分区图内的外周带区域与 12 针穿刺活检区域进行一一对应，剔除空间定位不明确病灶；选取病灶最大层面，用轮廓 ROI 法进行标记，尽量避开前列腺外结构及前列腺内钙化及出血。

1.5　统计学分析　采用 SPSS 22.0 统计分析软件。ISUP＜3 级组与 ISUP≥3 级组间前列腺癌 mp-MRI 参数值以 $\bar{x}\pm s$ 表示，组间比较采用 t 检验。运用 ROC 曲线评估 ISUP＜3 级与 ISUP≥3 级的独立预测因子及联合指标的诊断效能。$P<0.05$ 为差异有统计

学意义。

2　结果

69 份前列腺癌组织中，61 份经超声引导下经直肠穿刺活检获得，8 份经前列腺全切术后获得，其中 ISUP 分级评分 1 级 9 份、2 级 18 份、3 级 15 份、4 级 17 份、5 级 10 份。见表 1。

69 份前列腺癌组织 mp-MRI 多参数图均表现为外周带结节或肿块，T2WI 呈低信号，DWI 图呈高信号，相应 ADC 图呈低信号；DCE 显示病变早期强化，强化曲线分为 2 型，其中 47 份强化曲线为Ⅰ型（快进快退），22 份为Ⅱ型（快进慢退）。见图 1。

前列腺癌 ISUP<3 级组 ADC 值明显高于 ISUP≥3 级组（$P<0.05$），K_{trans} 值明显低于 ISUP≥3 级组（$P<0.05$）。

联合应用定量参数 ADC 值和 K_{trans} 值判断 ISUP<3 级和 ISUP≥3 级前列腺癌的诊断效能较单独指标有所提高。见表 2、图 2。

3　讨论

根据美国国立综合癌症网络（national comprehensive cancer network，NCCN）临床实践指南前列腺癌篇，对初诊前列腺癌患者进行风险分层的主要依据包括前列腺癌 T 分期、Gleason 评分/ISUP 分级、PSA、前列腺特异抗原密度（prostate specific antigen density，PSAD）及穿刺阳性针数，其中 Gleason 评分/ISUP 分级是决定治疗方法及预后的最主要的独立预测因素[13]。近年来主要尝试利用 mp-MRI 对前列腺癌进行影像学评估，相关研究[14-16]结果表明 mp-MRI 对检出临床重要型前列腺癌具有重要意义。

表 1　组间 mp-MRI 参数值比较（$\bar{x}\pm s$）

组别	T2(ms)	ADC(mm^2/s)	K_{trans}($\times10^{-3}$/min)	K_{ep}($\times10^{-3}$/min)	V_e	V_p
ISUP<3 级组（n=27）	67.69±8.13	0.63±0.11	88.55±32.54	513.56±262.72	232.34±193.04	9.69±7.19
ISUP≥3 级组（n=42）	63.90±6.91	0.50±0.09	110.95±32.99	573.37±176.52	178.02±81.64	9.14±5.56
t 值	2.070	5.360	−2.770	−1.130	1.620	0.360
P 值	0.076	<0.001	0.013	0.360	0.235	0.763

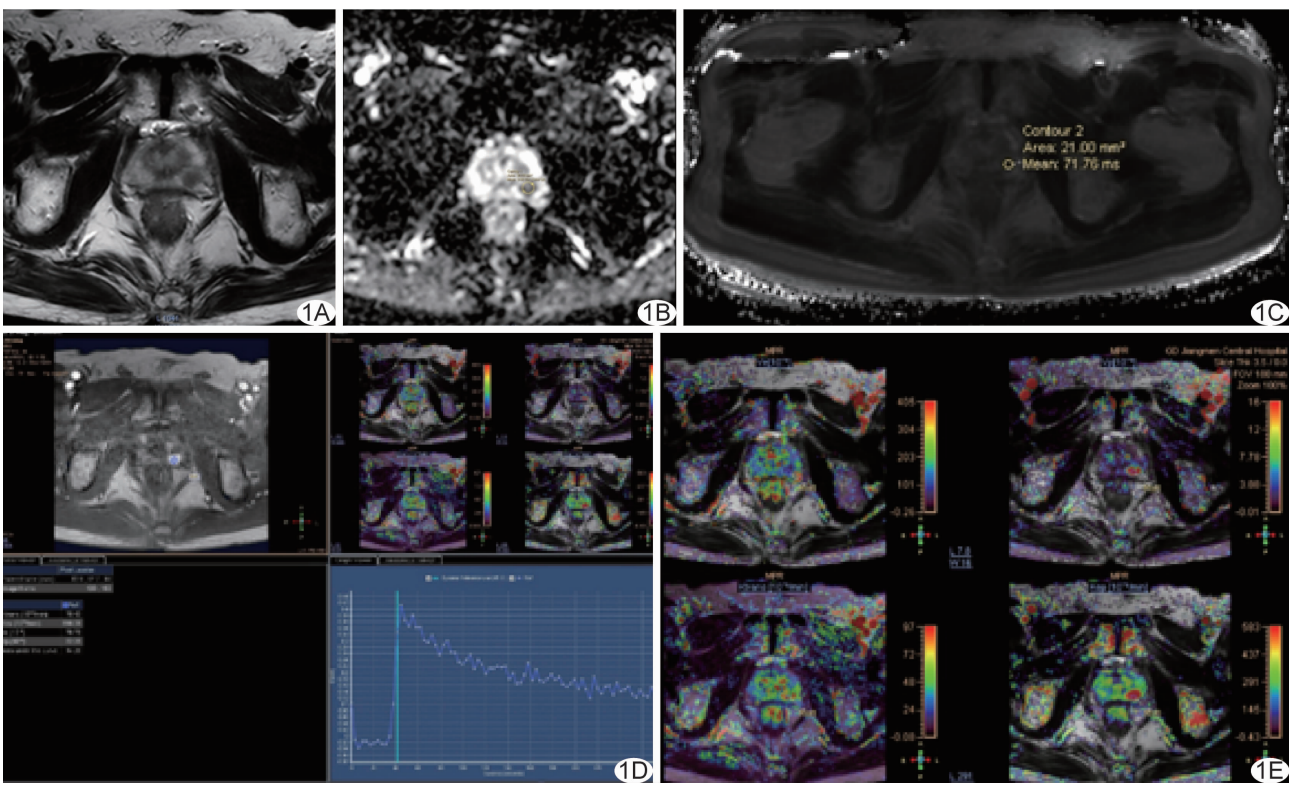

图 1　患者男，65 岁，左侧外周带前列腺癌，PSA=6.36 μg/ml，ISUP 4 级　A. T2WI 显示病灶位于左侧外周带；B. ADC 图呈明显低信号；C. T2-mapping 图呈明显低信号；D. DCE 图显示强化曲线为Ⅰ型；E. 渗透微彩图显示病灶 K_{trans}、K_{ep}、V_e、V_p 值均不同程度升高（图中红色代表高灌注、紫色代表低灌注）

表 2　运用 ROC 评估 ADC、K_{trans} 及联合指标的诊断效能

指标	截断值	AUC	敏感度	特异度	准确率
ADC	≤0.55 mm^2/s	0.81	0.80	0.71	0.74
K_{trans}	>80.77×10^{-3}/min	0.69	0.85	0.49	0.59
二者联合	>0.290 1	0.81	0.90	0.65	0.75

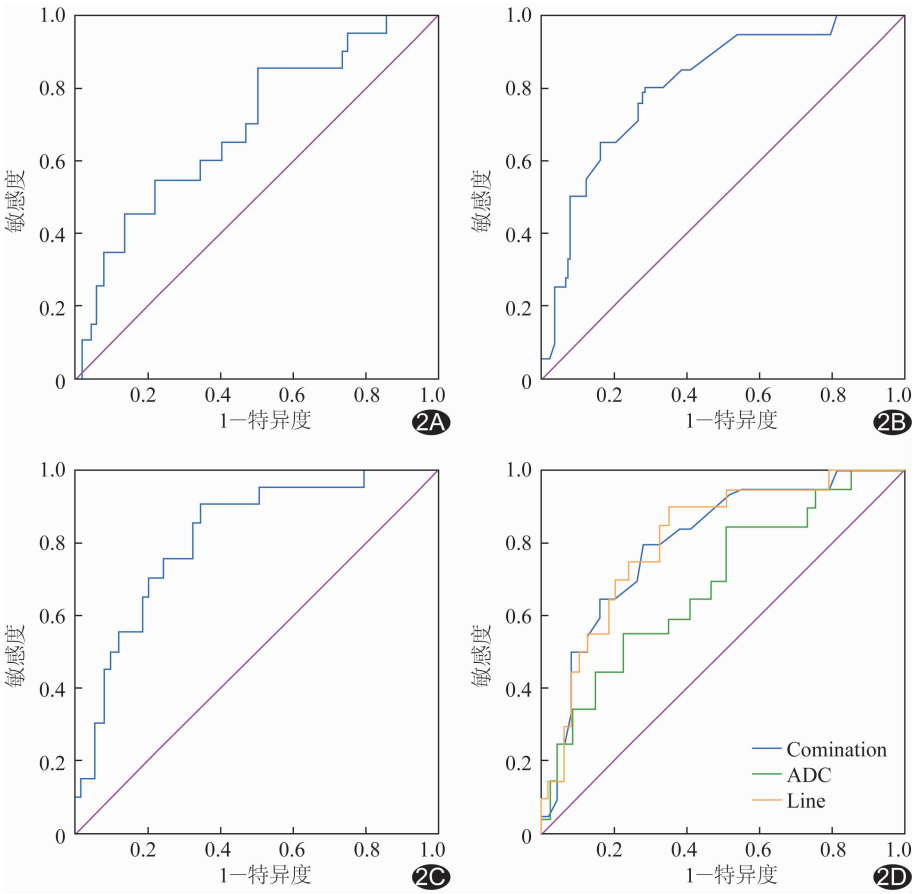

图 2　K_{trans}(A)、ADC(B)及其联合(C)判断 ISUP<3 级与 ISUP≥3 级外周带前列腺癌的 ROC 曲线

前列腺癌 mp-MRI 表现为 T2WI 低信号，DWI 呈高信号，CE 呈早期强化，以上为 PI-RADS V2 推荐的 MRI 诊断前列腺癌标准。在前列腺功能 MR 图像中，前列腺癌因弥散受限而 DWI 呈明显高信号，且弥散受限程度随 b 值增大呈明显增高趋势，PI-RADS 推荐采用 b>1 400 s/mm^2 评价前列腺弥散受限程度，目的在于减轻小 b 值灌注效应对前列腺 DWI 高信号造成的干扰[17]。ADC 图能定量水分子弥散受限程度，并反映在 ADC 值上。本研究发现 ISUP<3 级与 ISUP≥3 级组间 ADC 值差异具有统计学意义，ISUP≥3 级组前列腺癌 ADC 值更低；与之对应的病理学改变为 ISUP 分级较高的前列腺癌组织内部细胞组织异型性更高，低分化肿瘤细胞更多，细胞密集度更大，更缺乏正常腺管腺腔成分。VERMA 等[18]发现 ADC 值与外周带前列腺癌 Gleason 评分呈负相关(r=−0.39)，与移行带前列腺癌之间无明显相关。VARGAS 等[19]分析 51 例前列腺癌，发现较低的 ADC 值与较高的 Gleason 评分显著相关(P=0.017)。

前列腺癌为富血供肿瘤。正常前列腺由膀胱下动脉供血。免疫组织化学显示前列腺癌微血管密度、血管内皮生长因子、TSP-1 及 p53 等血管生成因子表达均明显增高[20]，提示其内存在大量新生血管。本研究中 DCE-MRI 采用全新的 Tofts 药代动力学模型作为灌注模型，可计算得出组织内血流灌注及微环境改变。本研究 ISUP≥3 级组 mp-MRI 参数值中的 K_{trans} 值明显高于 ISUP<3 级组。K_{trans} 值高表示恶性程度高的前列腺癌组织内的血流从血浆流入血管外细胞外间隙，或从血管外细胞外间隙流入血浆的速度更快，即肿瘤恶性程度越高，其内不完整新生毛细血管越多，血液在两个细胞外间隙内的交换速度越快，与 SANZ-REQUENA 等[21]的结果相符。

以前列腺 mp-MRI 定量参数 ADC 值和 K_{trans} 值相结合作为联合指标，其判断前列腺癌 ISUP<3 级和 ISUP≥3 级的诊断效能较单个指标有所提高，提示 mp-MRI 具有较高诊断效能，而联合多参数成像仍然是提高诊断效能的有效手段。

本研究的局限性：仅获得 69 份前列腺癌组织，其中 ISUP<3 级组较少；病理结果大多来自穿刺样本，有待改进。

综上所述，mp-MRI 定量参数值 ADC 值与 K_{trans} 能用于鉴别 ISUP<3 级和 ISUP≥3 级前列腺癌，且二者联合诊断价值更高。

[参考文献]

[1]　BRAY F，FERLAY J，SOERJOMATARAM I，et al. Global

cancer statistics 2018: GLOBOCAN estimates of incidence and mortality worldwide for 36 cancers in 185 countries[J]. CA Cancer J Clin, 2018,68(6):394-424.

[2] NESVADBA M, CMOREJ P, MAMOVA A, et al. The incidence, mortality and risk factors of prostate cancer[J]. Epidemiol Mikrobiol Imunol, 2016,65(4):211-214.

[3] WEINREB J C, BARENTSZ J O, CHOYKE P L, et al. PI-RADS prostate imaging-reporting and data system: 2015, Version 2[J]. Eur Urol, 2015,69(1):16-40.

[4] EPSTEIN J I, EGEVAD L, AMIN M B, et al. The 2014 International Society of Urological Pathology (ISUP) consensus conference on gleason grading of prostatic carcinoma[J]. Am J Surg Pathol, 2015,40(2):758-759.

[5] BILLIS A, GUIMARAES M S, FREITAS L L, et al. The impact of the 2005 international society of urological pathology consensus conference on standard gleason grading of prostatic carcinoma in needle biopsies[J]. J Urol, 2008,180(2):548-553.

[6] BONEKAMP D, JACOBS M A, EL-KHOULI R, et al. Advancements in MR imaging of the prostate: From diagnosis to interventions[J]. Radiographics, 2011,31(3):677-703.

[7] KOZLOWSKI P, CHANG S D, JONES E C, et al. Combined diffusion-weighted and dynamic contrast-enhanced MRI for prostate cancer diagnosis—Correlation with biopsy and histopathology[J]. J Magn Reson Imaging, 2006, 24(1): 108-113.

[8] TANIMOTO A, NAKASHIMA J, KOHNO H, et al. Prostate cancer screening: The clinical value of diffusion-weighted imaging and dynamic MR imaging in combination with T2-weighted imaging[J]. J Magn Reson Imaging, 2007,25(1):146-152.

[9] CHENM, DANG H D, WANG J Y, et al. Prostate cancer detection: comparison of T2-weighted imaging, diffusion-weighted imaging, proton magnetic resonance spectroscopic imaging, and the three techniques combined[J]. Acta Radiol, 2008,49(5):602-610.

[10] MAZAHERI Y, SHUKLADAVE A, HRICAK H, et al. Prostate cancer: Identification with combined diffusion-weighted MR imaging and 3D ^{1}H MR spectroscopic imaging--correlation with pathologic findings[J]. Radiology, 2008,246(2):480-488.

[11] REINSBERG S A, PAYNE G S, RICHES S F, et al. Combined use of diffusion-weighted MRI and ^{1}H MR spectroscopy to increase accuracy in prostate cancer detection[J]. Am J Roentgenol, 2007,188(1):91-98.

[12] DORSTEN F A V, GRAAF M V D, ENGELBRECHT M R W, et al. Combined quantitative dynamic contrast-enhanced MR imaging and ^{1}H MR spectroscopic imaging of human prostate cancer[J]. J Magn Reson Imaging, 2004,20(2):279-287.

[13] MOHLER J L. The 2010 NCCN clinical practice guidelines in oncology on prostate cancer[J]. J Natl Compr Canc Netw, 2010,8(2):650-683.

[14] DOLA E F, NAKHLA O L, GENIDI E A S. Assessing the validity of prostate imaging reporting and data system version 2 (PI-RADS v2) scoring system in diagnosis of peripheral zone prostate cancer[J]. Eur J Radiol Open, 2017,4:19-26.

[15] BOESEN L, NOERGAARD N, CHABANOVA E, et al. Multiparametric MRI in detection and staging of prostate cancer [J]. Scand J Urol, 2015,49:25-34.

[16] FüTTERER JJ, BRIGANTI A, de VISSCHERE P, et al. Can clinically significant prostate cancer be detected with multiparametric magnetic resonance imaging? A systematic review of the literature[J]. Eur Urol, 2015,68(6):1045-1053.

[17] BAO J, WANG X, HU C, et al. Differentiation of prostate cancer lesions in the transition zone by diffusion-weighted MRI [J]. Eur J Radiol Open, 2017,4:123-128.

[18] VERMA S, RAJESH A, MORALES H, et al. Assessment of aggressiveness of prostate cancer: Correlation of apparent diffusion coefficient with histologic grade after radical prostatectomy[J]. Am J Roentgenol, 2011,196(2):374-381.

[19] VARGAS H A, AKIN O, FRANIEL T, et al. Diffusion-weighted endorectal MR imaging at 3 T for prostate cancer: Tumor detection and assessment of aggressiveness [J]. Radiology, 2011,259(3):775-784.

[20] KAYGUSUZ G, TULUNAY O, BALTACI S, et al. Microvessel density and regulators of angiogenesis in malignant and nonmalignant prostate tissue[J]. Int Urol Nephrol, 2007, 39(3):841-850.

[21] SANZ-REQUENA R, MARTÍ-BONMATÍ L, PÉREZ-MARTÍNEZ R, et al. Dynamic contrast-enhanced case-control analysis in 3T MRI of prostate cancer can help to characterize tumor aggressiveness[J]. Eur J Radiology, 2016, 85(11): 2119-2126.