❖个案报道

Skullsinus pericranii：Case report
颅骨骨膜窦 1 例

祁永红，张庆欣
（青海省人民医院磁共振室，青海 西宁　810007）

［**Keywords**］　skull；central nervous system vascular malformations ；magnetic resonance imaging
［**关键词**］　颅骨；中枢神经系统血管畸形；磁共振成像
DOI：10.13929/j.issn.1003-3289.2020.05.000
［**中图分类号**］　R743.4；R445.2　［**文献标识码**］　B　　［**文章编号**］　1003-3289(2020)05-0000-00

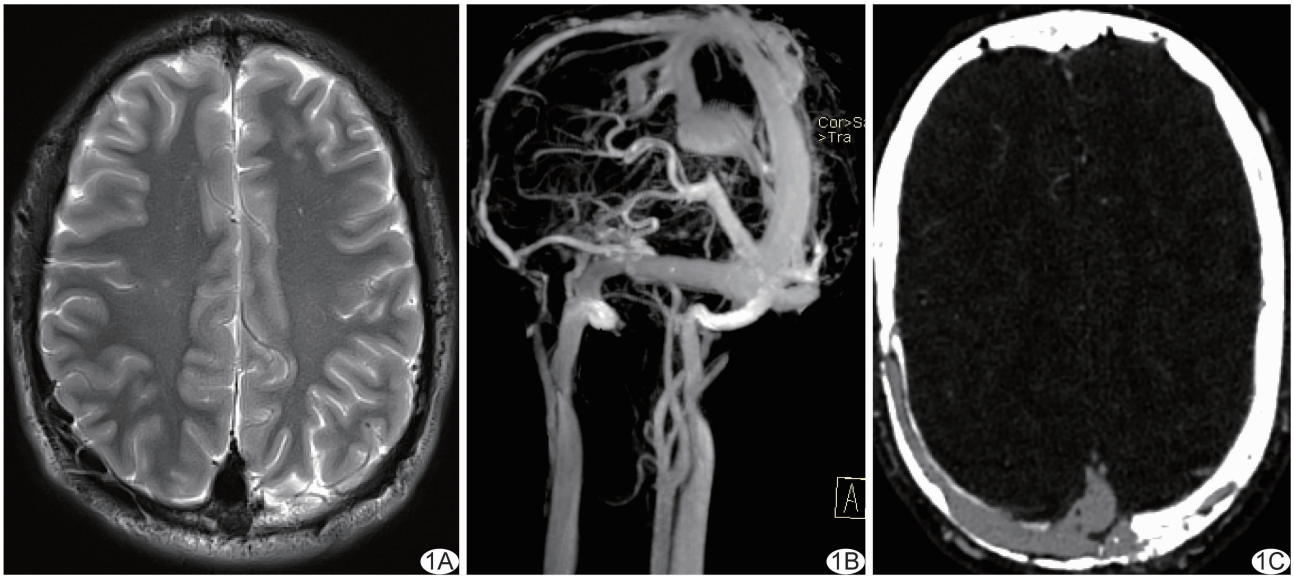

图 1　SP　A.轴位 T2WI；B.颅脑增强 MRV；C.头颅 CTA

患者男，30 岁，发现右头顶部包块 1 年余。查体：右侧头顶部包块，质软，可触及明显搏动感，头皮下见多发扩张血管。头颅 CT 示上矢状窦、窦汇、右侧横窦明显增宽，顶枕骨局部缺如，诊断：血管畸形。MRI 示右侧顶部头皮局部隆起，皮下多发纡曲扩张血管（图 1A）经顶枕骨缺损处与板障内血管、上矢状窦延续，另脑内多发髓静脉，右侧额叶皮层下见约 1.2 cm×1.0 cm×0.8 cm 海绵状血管瘤，诊断：静脉发育畸形。颅脑增强磁共振静脉造影（magnetic resonance venogram，MRV）示上矢状窦—窦汇—右侧横窦明显扩张，右侧顶枕部见异常增粗血管跨颅骨与上矢状窦交通，右侧横窦和上矢状窦、右侧横窦和大脑大静脉间异常血管交通，头皮下多发纡曲扩张血管（图 1B），诊断：颅骨骨膜窦（sinus pericranii，SP）。头颅 CTA 示颅内血管未见明显异常，顶枕骨多发骨质缺损，内见血管走行并与上矢状窦相通（图 1C），诊断：SP。

讨论　SP 为罕见静脉畸形，指颅骨骨膜下缺少肌层的囊性静脉血管团通过颅骨板障静脉或导静脉与静脉窦形成异常交通，多见于 30 岁以下年轻人，男性多见。SP 可分为先天型和外伤型，先天型常合并海绵状血管瘤、希-林综合征、脑发育性静脉异常及颅面成骨不全症等，外伤型可能为静脉窦直接损伤或导静脉处撕裂所致。SP 临床表现为头皮下搏动性无痛肿块，大小随颅内压而变化，直立位时通常减小，而于瓦萨瓦动作、哭闹、咳嗽、颈静脉受压时增大；头皮可见血管扩张及血管瘤。先

［**第一作者**］祁永红（1987—），女，青海西宁人，硕士，主治医师。E-mail：qiyongyandeqq@163.com
［**收稿日期**］2019-07-09　　［**修回日期**］2020-03-13

天型 SP 包块可有逐渐增大趋势，亦可自行消退。

SP 血液于半封闭系统内循环，血液来自静脉窦并返回静脉窦，最常累及上矢状窦，其次横窦，对脑内静脉血引流作用不著。CT 表现为头皮下软组织肿块叠压于紧邻上矢状窦的颅骨缺损处，颅外静脉曲张与颅内静脉窦间经颅骨缺损相通；MRI 示头皮局部隆起，皮下见簇集血管流空信号，并可见颅板下与颅板外肿块相连接的异常静脉及静脉曲张、静脉畸形和多支静脉。病理上 SP 由大小不等的血管囊腔组成，囊内可见血凝块，镜下可见大量扩张的无肌层血管，管壁内衬单层扁平内皮细胞，可并发静脉血栓、颅内出血、空气栓塞等。结合临床资料与影像学特征可诊断 SP，但需与海绵状血管瘤、动静脉畸形、脑膜膨出、皮脂腺瘤、表皮样囊肿等相鉴别。