❖头颈部影像学

Feasibility of assessment of chronic sinusitis using iterative model reconstruction combined with 256-slice iCT low-dose scan

XIA Zhenying，*SONG Wenyan**，*WU Dan*，*SUN Jun*，*WANG Xing*

(*Department of Radiology*，*Beijing Youan Hospital*，*Capital Medical University*，*Beijing* 100069，*China*)

[**Abstract**]　**Objective**　To explore the feasibility of iterative model reconstruction (IMR) combined with 256-slice iCT low-dose scan in assessment of chronic sinusitis. **Methods**　Twenty patients with clinically diagnosed chronic sinusitis were examined with conventional dose CT scan and low-dose CT scan. According to dose right index (DRI) and reconstruction algorithms，CT data were divided into SD-FBP group，LD-IMR-L1 group，LD-IMR-L2 group and LD-IMR-L3 group. The volume CT dose index (CTDIvol)，dose-length product (DLP) and the effective dose (ED) were recorded under different scanning schemes. The objective noise value of images were measured. The differences of image noise，artifacts and displaying of anatomical structures of ostiomeatal complex and lesions were analyzed. **Results**　SD-FBP group，LD-IMR-L3 group，LD-IMR-L2 group and LD-IMR-L1 group were in a descending order of image noise values. No significant difference of average noise value between LD-IMR-L3 group and SD-FBP group was found($P>0.05$). The noise value of LD-IMR-L2 group and LD-IMR-L1 group were higher than that of SD-FBP group (both $P<0.001$). There was no significant difference of scoring of artifacts and lesion displaying between LD-IMR groups and SD-FBP group (all $P>0.05$)，which would both satisfy diagnostic requirements. The displaying of anatomical details was better in SD-FBP group groups than that in LD-IMR，but the scores in LD-IMR groups were all above 3 points and able to satisfy diagnostic requirements. CTDIvol，DLP and ED in LD-IMR groups reduced by 89.20%，89.37% and 89.36% compared with those in SD-FBP group，respectively. **Conclusion**　IMR low-dose sinus CT can satisfy the requirements of displaying important bone structures of ostiomeatal complex and diagnosing chronic sinusitis with reduced ED.

[**Keywords**]　sinusitis；tomography，X-ray computed；iterative model reconstruction；

DOI：10.13929/j.issn.1003-3289.2020.06.000

全模型迭代重建联合 256 层 iCT 低剂量扫描评估慢性鼻窦炎

夏振营，宋文艳*，吴　丹，孙　君，王　杏

（首都医科大学附属北京佑安医院放射科，北京　100069）

[**摘　要**]　**目的**　观察以全模型迭代重建(IMR)联合 256 层 iCT 低剂量扫描评估慢性鼻窦炎的可行性。**方法**　对 20 例临床拟诊慢性鼻窦炎患者先后行标准剂量和低剂量鼻窦 CT 扫描。根据剂量指数(DRI)和重建算法分为 SD-FBP 组、LD-IMR-L1 组、LD-IMR-L2 组和 LD-IMR-L3 组，记录不同扫描方案下容积 CT 剂量指数(CTDIvol)和剂量长度乘积(DLP)，计算有效剂量(ED)，测量图像客观噪声值，评价图像噪声、伪影及窦口鼻道复合体解剖结构和病变显示情况。**结果**　4 组图像噪声值自低到高依次为 SD-FBP 组、LD-IMR-L3 组、LD-IMR-L2 组和 LD-IMR-L1 组。LD-IMR-L3 组平均噪声与 SD-FBP 组差异无统计学意义($P>0.05$)；LD-IMR-L2 组及 LD-IMR-L1 组噪声均高于 SD-FBP 组(P 均<0.001)。LD-

[**第一作者**] 夏振营(1979—)，男，山东菏泽人，硕士，主管技师。研究方向：CT 检查技术。E-mail：15801464158@163.com

[**通信作者**] 宋文艳，首都医科大学附属北京佑安医院放射科，100069。E-mail：13611096669@163.com

[**收稿日期**] 2019-05-10　　[**修回日期**] 2020-01-09

IMR 各组伪影及显示病变评分与 SD-FBP 组差异均无统计学意义（P 均＞0.05），均满足诊断需求；其显示解剖结构细节较 SD-FBP 组欠清晰，但评分均＞3 分，能满足诊断需求。LD-IMR 组 CTDIvol、DLP、ED 较 SD-FBP 组分别减少 89.20%、89.37%和 89.36%。**结论**　降低 ED 条件下，IMR 低剂量鼻窦 CT 扫描图像质量可满足显示窦口鼻道复合体解剖结构及诊断慢性鼻窦炎所需。

［**关键词**］　鼻窦炎；体层摄影术，X 线计算机；全模型迭代重建

［**中图分类号**］　R765.4；R814.42　［**文献标识码**］　A　　［**文章编号**］　1003-3289(2020)06-0000-00

慢性鼻窦炎为常见疾病。CT 扫描能够准确显示病变部位、范围及鼻窦解剖结构，为鼻窦内镜手术提供参考[1]。全模型迭代重建（iterative model reconstruction，IMR）是基于完整模型的迭代重建（iterative reconstruction，IR）技术，相比滤波反投影（filtered back projection reconstruction，FBP）和部分 IR，可进一步降低图像噪声及伪影，即使在低剂量下也能重建出满足临床诊断需要的图像[2]。既往国内外 IMR 低剂量相关研究[3-6]主要集中在 CTA、头颈部血管成像、胸部及肝脏等方面。本研究将 IMR 用于 CT 鼻窦低剂量扫描，通过剂量指数（dose right index，DRI）观察低剂量与标准剂量扫描方案在图像质量及解剖细节显示方面的差异，并对图像噪声和辐射剂量进行分析。

1　资料与方法

1.1　一般资料　以 2019 年 3—4 月于北京佑安医院 20 例拟诊慢性鼻窦炎、复发性慢性鼻窦炎或鼻息肉患者为研究对象，其中男 16 例，女 4 例，年龄 20～64 岁，平均（35.2 ±2.0）岁；临床症状包括长年反复鼻塞、流脓涕、鼻窦部压痛及头晕头痛等。排除标准：①年龄＜18 岁；②临床疑有其他鼻窦病变如肿瘤或骨折；③鼻腔鼻窦手术史。所有患者均签署知情同意书。

1.2　仪器与方法　采用 Philips Brilliance iCT 256 层螺旋 CT 扫描仪，嘱患者仰卧，使头部正中线对准扫描床中线、听眶线与扫描床垂直，扫描全组鼻窦，范围自硬腭至额窦上。采用 AEC 自动管电流调制技术，管电压 120 kV，管电流 15～200 mA，准直 128×0.625，螺距 0.383，球管旋转时间 0.4 s；常规剂量扫描 DRI 设置为 30，FBP 重建时记为 SD-FBP 组，滤过为 Y-Sharp；低剂量扫描 DRI 设置为 10，IMR 重建（迭代水平 Level 1～3）记为 LD-IMR-L1 组、LD-IMR-L2 组和 LD-IMR-L3 组，滤过均为 Sharp Plus。在 Philips-ISP 星云工作站对所有图像行冠状位和矢状位重组，层厚 2 mm，层间距 1 mm，矩阵 512×512，并进行图像分析。

1.3　图像质量评价

1.3　.1 客观评价　以图像噪声值作为图像客观评价指标。测量方法：在同一层面轴位图像上于下鼻甲黏膜、上颌窦空气、颞下窝肌肉各选取 3 个面积约 10 mm^2 的圆形 ROI，测量其 CT 值，其标准差即为噪声值，取平均值作为图像的客观噪声，测量窗宽 2 000 HU，窗位 200 HU。

1.3　.2 主观评价　由 2 名影像科高年资主治医师采用双盲法对所有鼻窦冠状位图像质量进行评价，意见分歧时时协商取得一致意见。评价指标包括伪影、窦口鼻道复合体解剖结构及病变显示情况。窦口鼻道复合体解剖结构主要包括中鼻甲、钩突、筛板、上颌窦开口及筛漏斗等。采用 Likert 5 分制（表 1）对图像质量进行评分，3 分以上为满足诊断要求；观察窗宽 2 000 HU，窗位 200 HU。

表 1　图像主观评价评分标准

分级	显示解剖结构	显示病变	伪影
一级（5 分）	非常清晰	清晰	无
二级（4 分）	较好	较清晰	较轻
三级（3 分）	可以接受	边界显示比较模糊	中等
四级（2 分）	较差	部分显示	较重
五级（1 分）	不完全能显示	完全不能显示	过重

1.4　辐射剂量分析　CT 设备自动生成容积 CT 剂量指数（volume CT dose index，CTDIvol）和剂量长度乘积（dose-length product，DLP）。根据公式 ED＝DLP×k 计算有效剂量（effective dose，ED），其中 k 为转换系数，本研究中 k 值取 0.002 3[7]。

1.5　统计学分析　采用 SPSS 19.0 统计分析软件。计量资料以 $\bar{x} \pm s$ 表示。采用方差分析比较 SD-FBP 组与 LD-IMR 组噪声值，主观指标比较采用 *Kruskal Wallis H* 秩和检验，组间两两比较采用 *Mann-Whitney U* 检验，辐射剂量指标比较采用 t 检验。P＜0.05 为差异有统计学意义。

2　结果

2.1　CT 图像质量客观评价　4 组图像平均噪声值自低到高依次为 SD-FBP 组［（19.65 ±2.36）HU］、LD-IMR-L3 组［（20.98 ±2.68）HU］、LD-IMR-L2 组［（28.90 ±3.92）HU］和 LD-IMR-L1 组［（35.63 ±

3.79)HU]，组间差异有统计学意义（F=104.73，P<0.01）。LD-IMR-L3 组图像噪声值与 SD-FBP 组差异无统计学意义（P>0.05）；余各组间差异均有统计学意义（P 均<0.001）。见表 2。

2.2　CT 图像质量主观评价　LD-IMR 各组伪影及显示病变评分均>4 分，能够满足诊断需求与 SD-FBP 组差异均无统计学意义（P 均>0.05）；显示解剖结构细节与 SD-FBP 组相比清晰度稍差（P 均<0.05），但均>3 分，可满足诊断需求。见表 3、4 及图 1。

2.3　辐射剂量　LD-IMR 组 CTDIvol、DLP 及 ED 较 SD-FBP 组分别减少 89.20%、89.37% 及 89.36%（P 均<0.01），见表 5。

3　讨论

鼻窦 CT 是诊断鼻窦疾病和检验治疗效果的重要手段，但扫描时 X 线不可避免要穿过眼晶状体，BREM 等[8]报道，辐射剂量达到 0.5～2.0 Gy 可诱发晶状体混浊而导致白内障；尽管临床 CT 扫描鼻窦对晶状体的辐射剂量远低于该水平，但累积效应不容忽视，且甲状腺亦属邻近器官，高剂量辐射可能导致甲状腺癌。国际放射防护委员会提出放射检查中遵循辐射合理及最低化原则（as low as reasonably achievable，ALARA）[9]，认为以扫描图像质量轻微下降换取受检者

表 2　不同重建方式图像噪声值比较

组别	*I-J* 值/*P* 值			
	SD-FBP 组	LD-IMR-L1 组	LD-IMR-L2 组	LD-IMR-L3 组
SD-FBP 组	—	−15.983/<0.001	−9.252/<0.001	−1.326/0.202
LD-IMR-L1 组	15.983/<0.001	—	6.731/<0.001	14.657/<0.001
LD-IMR-L2 组	9.252/<0.001	−6.731/<0.001	—	7.926/<0.001
LD-IMR-L3 组	1.326/0.202	−14.657/<0.001	−7.926/<0.001	—

表 3　图像质量主观评价比较

组别	显示病变					伪影					显示解剖结构				
	5 分	4 分	3 分	2 分	1 分	5 分	4 分	3 分	2 分	1 分	5 分	4 分	3 分	2 分	1 分
SD-FBP 组（n=20）	18	2	0	0	0	15	3	2	0	0	15	5	0	0	0
LD-IMR-L1 组（n=20）	15	5	0	0	0	13	5	2	0	0	0	15	5	0	0
LD-IMR-L2 组（n=20）	15	5	0	0	0	13	5	2	0	0	0	14	6	0	0
LD-IMR-L3 组（n=20）	15	5	0	0	0	15	3	2	0	0	0	14	6	0	0
H 值	3.224					2.597					39.079				
P 值	0.358					0.864					<0.001				

表 4　不同重建方式解剖结构显示两两比较

组别	*Z* 值/*P* 值			
	SD-FBP 组	LD-IMR-L1 组	LD-IMR-L2 组	LD-IMR-L3 组
SD-FBP 组（n=20）	—	−4.852/<0.001	−4.878/<0.001	−4.878/<0.001
LD-IMR−L1 组（n=20）	−4.852/<0.001	—	−0.350/0.727	−0.350/0.727
LD-IMR−L2 组（n=20）	−4.878/<0.001	−0.350/0.727	—	<0.001/1.000
LD-IMR-L3 组（n=20）	−4.878/<0.001	−0.350/0.727	<0.001/1.000	—

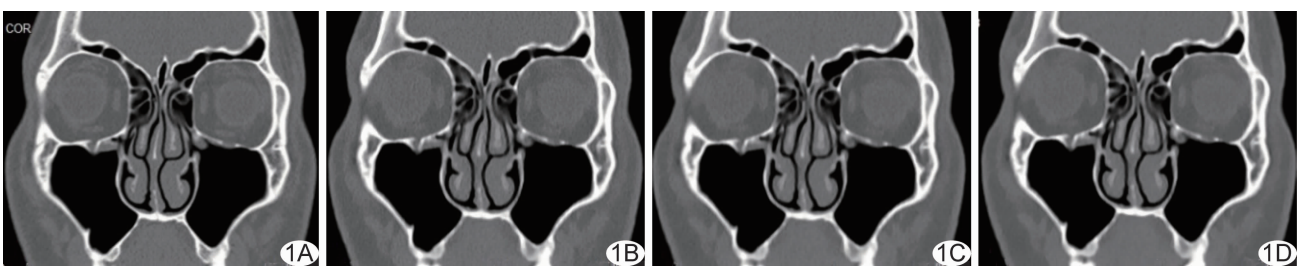

图 1　患者男，32 岁，慢性鼻窦炎，相同层面冠状位图像　LD-IMR 各组及 SD-FBP 组图像均无明显伪影，病灶显示清晰；LD-IMR 各组显示骨质解剖结构细节清晰度稍差，但不影响诊断　A. SD-FBP 组；B. LD-IMR-L1 组；C. LD-IMR-L2 组；D. LD-IMR-L3 组

表 5　各组标准剂量及低剂量 CTDIvol、DLP、ED 比较（$\bar{x}\pm s$）

组别	CTDIvol (mGy)	DLP (mGyocm)	ED(mSv)
SD-FBP 组（n=20）	19.73±2.39	391.59±56.75	0.94±0.23
LD-IMR 组（n=20）	2.13±0.24	41.59±6.20	0.10±0.02
t 值	29.30	24.52	14.14
P 值	<0.01	<0.01	<0.01

CT 辐射剂量降低是值得的。鼻窦窦腔内的气体与窦壁黏膜和骨质形成良好的天然对比，为实现低剂量 CT 扫描鼻窦的前提。

为降低辐射剂量，早期主要采取降低管电压和管电流等措施，重建时一般采用 FBP 算法，而 FBP 重建过程中未考虑硬件因素及系统噪声的影响，在噪声和伪影抑制方面存在较大缺陷[10-11]。随着计算机运算速度的提高，IR 算法逐渐成为替代 FBP 算法的可行方案，并可根据迭代程度分为部分模型迭代和 IMR。IMR 是一种基于完整模型的 IR，通过统计学模型及 CT 系统模型进行对比校正，以获得低噪声、高分辨力的 CT 图像。与部分模型 IR 相比，IMR 可进一步降低图像噪声及伪影，并提高图像低对比分辨力。

管电流是影响辐射剂量和图像质量的重要参数之一。DRI 设置是 Philips iCT 的一项个性化管电流调节技术，可由此实现自动精准调节管电流。参考鼻部 CT 检查专家共识[12]，本研究将标准扫描条件设置为管电压 120 kV、DRI 为 30（平均管电流 153 mAs），低剂量扫描条件为管电压 120 kV、DRI 为 10（平均管电流为 16 mAs），发现低剂量扫描条件下，3 组图像平均客观噪声自低小到高依次为 LD-IMR-L3 组、LD-IMR-L2 组、LD-IMR-L1 组，提示随着迭代水平提高，图像噪声逐渐减小，LD-IMR-L3 组噪声与 SD-FBP 组已无明显区别。

窦口鼻道复合体的解剖结构与鼻窦炎的发生关系密切，了解其正常解剖与变异对于诊断鼻窦炎及规划手术均有重要意义[13]。IMR 滤过有 3 个级别，即 Brain-Routine、Sharp 和 Sharp-Plus。为更好地显示窦口鼻道复合体的骨质解剖结构，本研究中低剂量 IMR 选用较锐利的 Sharp Plus 滤过，标准剂量 FBP 重建则选用 Y-sharp。与既往研究[14-15]相比，本研究中 4 组图像噪声均较高，可能与算法的边缘增强效应有关。本研究 LD-IMR 各组图像显示病变评分均在 4 分以上，与 SD-FBP 组无明显区别；而显示骨质结构细节较 SD-FBP 组欠清晰（SD-FBP 组以 5 分为主，LD-IMR 各组以 4 分为主），但均能满足诊断需求，提示相同扫描条件下，诊断鼻窦炎所需要图像质量要求低于窦壁骨质异常，与郭森林等[16]的结果类似。在伪影方面，本研究中 LD-IMR 组与 SD-FBP 组基本相近，除 2 例因义齿引起较明显伪影外，未见因扫描条件降低而伪影增加者，表明 IMR 算法可弥补由于剂量降低而产生的伪影。同时，LD-IMR 组辐射剂量指标 CTDIvol、DLP 及 ED 较 SD-FBP 组分别减少 89.20%、89.37% 和 89.36%，提示 LD-IMR 在剂量方面存在显著优势。

本研究的局限性：①纳入的病种比单一，所设低剂量扫描条件是否适用于鼻窦其他疾病（如鼻窦占位、外伤等）有待观察；②IMR 所需时间较长；③样本量少，需增加样本量以减少误差。

综上所述，DRI 为 10 时，IMR 低剂量鼻窦 CT 扫描可在降低 ED 的条件下满足显示窦口鼻道复合体解剖结构及诊断慢性鼻窦炎所需，为鼻窦内镜手术规划提供可靠依据。

[参考文献]

[1] BULLA S, BLANKE P, HASSEPASS F, et al. Reducing the radiation dose for low-dose CT of the paranasal sinuses using iterative reconstruction: Feasibility and image quality[J]. Eur J Radiol, 2012,81(9):2246-2250.

[2] RYU Y J, CHOI Y H, CHEON J E, et al. Knowledge-based iterative model reconstruction: Comparative image quality and radiation dose with a pediatric computed tomography phantom [J]. Pediatr Radiol, 2016,46(3):303-315.

[3] 尹伟，马晓璐，黄挺. 全迭代重建技术在 20%剂量条件下冠状动脉成像中的可行性研究[J]. 中国 CT 和 MRI 杂志，2018，16(10)：473-477.

[4] 蔡武，龚建平，胡春洪，等. 全模型迭代重组技术联合低电压和低对比剂碘摄入量在头颈部 CT 血管成像中的可行性研究[J]. 中华放射学杂志，2016，50(9)：663-665.

[5] 李婷婷，张永高，高剑波，等. FBP、iDose4 和 IMR3 种重建算法对低剂量胸部 CT 图像质量的影响[J]. 实用放射学杂志，2016，36(5)：770-780.

[6] KHAWAJA R D A, SINGH S, BLAKE M. Ultra-low dose abdominal mdct: Using a knowledge-based iterative model reconstruction technique for substantial dose reduction in a prospective clinical study[J]. Eur J Radiol, 2016,85(1):819-822

[7] BONGARTZ G, GOLDING S J, JURIK A G, et al. European guidelines on quality criteria for computed tomofaphy[EB/OL]. [2019-05-01] http://www.drs.dk/guidelines/ct/quality/htmlindex.htm

[8] BREM M H, ZAMANI A A, RIVA R, et al. Multidetector CT of the pamnasal sinus: Potential for radiation dose reduction[J].

Radiology, 2007,243(3):847-852.

[9] SLOVIS T L. The ALARA concept in pediatric CT: Myth orreality[J]. Radiology, 2002, 223(1):5-6.

[10] SCHULZ B, POTENTE S, ZANGOS S, et al. Ultra-low dose dual source high-pitch computed tomography of the paranasal sinus: Diagnostic sensitivity and radiation dose[J]. Acta Radiol, 2012,53(4):435-440.

[11] HAGTVEDT T, AALOKKEN T M, NOTTHELLEN J. A new low-dose CT examination compared with standard-dose CT in the diagnosis of acute sinusitis[J]. Eur Radiol, 2003,13(5):976-980.

[12] 中华医学会放射学分会头颈学组.鼻部 CT 和 MRI 检查及诊断专家共识[J].中华放射学杂志,2017,51(9):660-661.

[13] 万宏燕,杨瑜,王振常.成人窦口鼻道复合体区钩突及邻近结构影像解剖学研究[J].中国耳鼻咽喉头颈外科, 2013,20(7):363-365

[14] 张宇,李松柏.应用 iDose4 迭代重组技术的低剂量鼻窦 CT 图像质量评价[J].影像诊断与介入放射学,2015,4(3):225-227.

[15] 囤荣耀,相爱华,杨蕾,等.低剂量联合自适应迭代重建技术在儿童副鼻窦 CT 扫描中的应用[J].医学影像学杂志,2016,26(8):1372-1375.

[16] 郭森林,牛延涛.迭代算法在鼻窦多层 CT 中的应用[J].中华放射医学与防护杂志,2014,34(5):390-393.