

Transvaginal conventional ultrasound combined with real-time elastography for evaluating the efficacy of concurrent chemoradiotherapy of cervical cancer

SHI Yanyun¹, WU Xiuhua^{1*}, LI Xiaoqin¹, MENG Mingzhu², HU Lijun³

(1. Department of Ultrasonography, 2. Department of Medical Imaging, 3. Department of Radiotherapy, the Affiliated Changzhou No. 2 People's Hospital of Nanjing Medical University, Changzhou 213003, China)

[Abstract] **Objective** To observe the feasibility of transvaginal conventional ultrasound combined with real-time elastography for evaluating the efficacy of concurrent chemoradiotherapy (CCRT) of cervical cancer. **Methods** Thirty patients with cervical cancer confirmed by pathology receiving CCRT who underwent transvaginal routine ultrasound combined with real-time elastography examination 1 week before CCRT (before treatment), 3 weeks during treatment (during treatment) and 1 month after CCRT (after treatment) were collected. Pelvic MR scanning were performed before and after CCRT. The characteristics of ultrasonic parameters before, during and after treatment were compared. The efficacy of CCRT was evaluated based on ultrasound and MRI, and the consistency of these 2 methods was compared. **Results** There were 28 cases of squamous cell carcinoma and 2 cases of adenocarcinoma. Significant differences of the maximum diameter, also of echo, blood flow classification and elastic score were detected before, during and after treatment (all $P < 0.01$), while no significant difference of lesion boundary nor resistance index was found (both $P > 0.05$). Among 30 patients, routine transvaginal ultrasound combined with elastography showed complete response in 12 cases and partial response in 18 cases, being in good agreement with MRI results ($Kappa = 0.72$, $P < 0.01$). **Conclusion** Transvaginal conventional ultrasound combined with real-time elastography could be used to evaluate the efficacy of CCRT of cervical cancer.

[Keywords] uterine cervical neoplasms; ultrasonography; treatment outcome; therapeutics

DOI:10.13929/j.issn.1003-3289.2021.07.018

经阴道常规超声联合实时超声弹性成像评估 宫颈癌同步放化疗疗效

施燕芸¹, 吴秀花^{1*}, 李晓琴¹, 孟名柱², 胡莉钧³

(1. 南京医科大学附属常州第二人民医院超声科, 2. 影像科, 3. 放疗科, 江苏 常州 213003)

[摘要] **目的** 观察经阴道常规超声联合实时超声弹性成像评价宫颈癌同步放化疗(CCRT)疗效的可行性。**方法** 收集 30 例经病理确诊并接受 CCRT 的宫颈癌患者, 于 CCRT 前 1 周(治疗前)、治疗 3 周(治疗中)及治疗结束 1 个月(治疗后)行经阴道常规超声联合实时超声弹性成像检查, 于治疗前及治疗后行盆腔 MRI, 比较治疗前、中、后各超声参数变化。依据超声及 MRI 表现评估宫颈癌 CCRT 疗效, 观察二者的一致性。**结果** 30 例宫颈癌中, 28 例鳞癌、2 例腺癌。治疗前、中、后病灶最大径差异均有统计学意义(P 均 < 0.01); 治疗前、后病灶回声、血流分级、弹性评分差异均有统计学意义

[第一作者] 施燕芸(1973—), 女, 江苏常州人, 硕士, 主治医师。研究方向: 妇科超声诊断。E-mail: shiyanyun2009@aliyun.com

[通信作者] 吴秀花, 南京医科大学附属常州第二人民医院超声科, 213003。E-mail: zcswxh8206@163.com

[收稿日期] 2020-05-27 **[修回日期]** 2021-03-11

(P 均 <0.01);治疗前、中、后病灶边界、阻力指数差异均无统计学意义(P 均 >0.05)。治疗后 12 例完全缓解、18 例部分缓解,经阴道常规超声联合弹性成像评估结果与 MRI 结果的一致性较强($Kappa=0.72, P<0.01$)。结论 经阴道常规超声联合实时超声弹性成像技术可用于评估 CCRT 治疗宫颈癌效果。

[关键词] 子宫颈肿瘤; 超声检查; 治疗转归; 治疗学

[中图分类号] R711.74; R445.1 [文献标识码] A [文章编号] 1003-3289(2021)07-1039-05

宫颈癌发病率与死亡率均居女性恶性肿瘤第四位^[1],目前同步放化疗(concurrent chemoradiotherapy, CCRT)为首选治疗方案^[2],个体对 CCRT 的敏感性存在差异,而疗效与预后及后续治疗密切相关,故评估 CCRT 疗效非常重要。目前临床常用 MRI 评估 CCRT 治疗宫颈癌效果,费用高、耗时长,禁忌证多。本研究观察经阴道常规超声联合实时超声弹性成像评估 CCRT 治疗宫颈癌效果的可行性。

1 资料与方法

1.1 一般资料 收集 2018 年 7 月—2020 年 4 月于常州市第二人民医院接受 CCRT 的宫颈癌患者。纳入标准:①经活检病理确诊宫颈癌,符合美国国立综合癌症网络 2017 年版指南 CCRT 指征,即国际妇产科联盟(FIGO)分期 II b 期及以上、II a 期及以下患者,因系统性红斑狼疮急性期或类风湿性关节炎急性期等高危因素而不能或拒绝手术;②相关资料完整。排除标准:既往未接受抗肿瘤治疗或单独接受放射或化学治疗;不宜接受阴道超声检查。本研究经院伦理委员会批准(批准号:[2018]KY202-01),检查前患者均签署知情同意书。

1.2 仪器与方法

1.2.1 超声 采用 Philips EPIQ7 型彩色多普勒超声诊断仪,C10-3v 腔内探头,频率 3~10 MHz,配备实时组织弹性成像技术。由 2 名具有 10 年以上妇科超声诊断经验的主治医师分别于 CCRT 前 1 周(治疗前)、治疗 3 周(治疗中)及治疗结束后 1 个月(治疗后)行经阴道常规超声联合实时超声弹性成像。嘱患者排空膀胱后取截石位,先以经阴道常规超声观察宫颈病灶位置、大小、形态、边界及有无宫旁浸润等,评估病灶血流分布情况及测量血流动力学参数;之后启动实时弹性成像模式,以频率 10 MHz 探头采集双幅对比图像,使取样框覆盖病灶及周围组织,尽量使其面积为病灶的 2 倍以上,以探头轻触宫颈或病灶,固定而不加压,持续至少 5 s;于清晰反映各组织层次软硬度的冻结图像上对病灶进行弹性评分,重复 3 次,取中间值为结果。

1.2.2 MR 采用 Philips Achieva 3.0 TX 型 MR

仪,腹部相控阵表面线圈,分别于 CCRT 前 1 周及治疗后行盆腔扫描。扫描参数:轴位 T2WI,层厚/层间距 3 mm/0.3 mm,TR/TE 1 037 ms/80 ms;轴位扩散加权成像 $b=0、50、800$ s/mm²,层厚/层间距 5 mm/0.5 mm;冠状位 T2WI,层厚/层间距 3.5 mm/0.5 mm,TR/TE 2 193 ms/90 ms;矢状位 T2WI,采用呼吸门控,层厚/层间距 3.5 mm/0.5 mm,TR/TE 1 600 ms/95 ms;脂肪抑制 T2WI,TR/TE 2 142 ms/80 ms。扫描结束由 2 名具有 10 年以上妇科肿瘤影像学诊断经验的副主任医师进行阅片,意见不一致时经讨论决定。

1.3 图像分析 经阴道常规超声观察指标包括病灶最大径、边界、回声、血流模式及阻力指数(resistance index, RI)等。最大径变化率=治疗前与治疗后最大径之差/治疗前最大径 $\times 100\%$ 。根据 Adler 血流分级标准^[3]将血流模式分 4 级:0 级,病灶内无血流信号;I 级,病灶内见 1~2 个点状血流;II 级,病灶内有 1 条主要血管或同时有 3~4 个点状血流;III 级,病灶内见 4 条及以上血管,或信号交织成网状。参考耿京等^[4]的 5 分法进行弹性评分:1 分,宫颈蓝绿相间,并可见红色,绿色面积 $>50\%$;2 分,宫颈蓝绿相间,无红色,绿色面积 $>50\%$;3 分,宫颈蓝绿相间且蓝色面积占 50%~70%;4 分,宫颈以蓝色为主兼有少量绿色,蓝色面积 $>70\%$;5 分,宫颈整个区域均呈蓝色。

1.4 疗效评估 根据超声观察指标,参考实体瘤疗效评价标准^[5]评估疗效:①完全缓解(complete response, CR),病灶完全消失,宫颈回声恢复正常,无异常血流信号,弹性评分 ≤ 3 分;②部分缓解(partial response, PR),病灶最大径缩小 $\geq 30\%$,血流分级或弹性评分下降;③疾病稳定(stable disease, SD),病灶最大径减少 $<30\%$ 或增加 $<20\%$;④疾病进展(progressive disease, PD),病灶最大径增加 $\geq 20\%$ 。以 CR 及 PR 为治疗有效,SD 及 PD 为无效。

根据实体瘤疗效评价标准,主要依病灶最大径变化率行 MRI 评估:①CR,病灶完全消失;②PR,病灶最大径缩小 $\geq 30\%$;③SD,病灶最大径减少 $<30\%$ 或增加 $<20\%$;④PD,病灶最大径增加 $\geq 20\%$ 。

1.5 统计学分析 采用 SPSS 22.0 及 SAS 9.2 统计分析软件。以 $\bar{x} \pm s$ 表示计量资料,行方差分析,两两比较采用 Bonferroni 法。对计数资料采用 χ^2 检验。以 Kappa 检验分析超声与 MRI 评估的一致性, $0.2 \leq Kappa < 0.4$ 为一致性较弱, $0.4 \leq Kappa < 0.6$ 为一致性中等, $0.6 \leq Kappa < 0.8$ 为一致性较强, $0.8 \leq Kappa < 1.0$ 为一致性极强。 $P < 0.05$ 为差异有统计学意义。

2 结果

共纳入 30 例单发宫颈癌患者,年龄 34~83 岁,平均(57.3±10.5)岁;28 例鳞癌,2 例腺癌;FIGO 分期 I b 期 1 例、II a 期 4 例、II b 期 15 例、III a 期 3 例、III b 期 5 例及 IV 期 2 例。

2.1 超声 治疗前多见宫颈增大、正常形态及结构消失,代之以形态不规则低回声肿块,边界欠清,III 级血流多见;病灶质地较硬,弹性评分均 > 3 分;4 例伴盆腔淋巴结肿大,2 例伴阴道浸润,1 例浸润宫体,2 例浸润宫体及阴道。相比治疗前,治疗中 1 例病灶略有增长,29 例病灶不同程度缩小 ($P < 0.01$),血流分级、弹性评分及回声差异均无统计学意义 (P 均 > 0.05);相比治疗中,治疗后病灶显著缩小或消失 ($P < 0.01$),多呈等回声、III 级以下血流、弹性评分 3 分或 4 分 (图 1) (P 均 < 0.05),肿大淋巴结及浸润灶消失;

治疗前、后病灶最大径、回声、血流分级及弹性评分差异均有统计学意义 (P 均 < 0.01),治疗前、中、后病灶边界及总体 RI 差异均无统计学意义 (P 均 > 0.05),见表 1。

2.2 一致性 治疗后超声及 MRI 均显示 12 例 (12/30, 40%) CR, 18 例 (18/30, 60%) PR, 无 SD 及 PD, 治疗有效率 100%。经阴道超声联合弹性成像评估 26 例 (86.67%) 与 MRI 结果完全一致,二者一致性较强 ($Kappa = 0.72, P < 0.01$)。

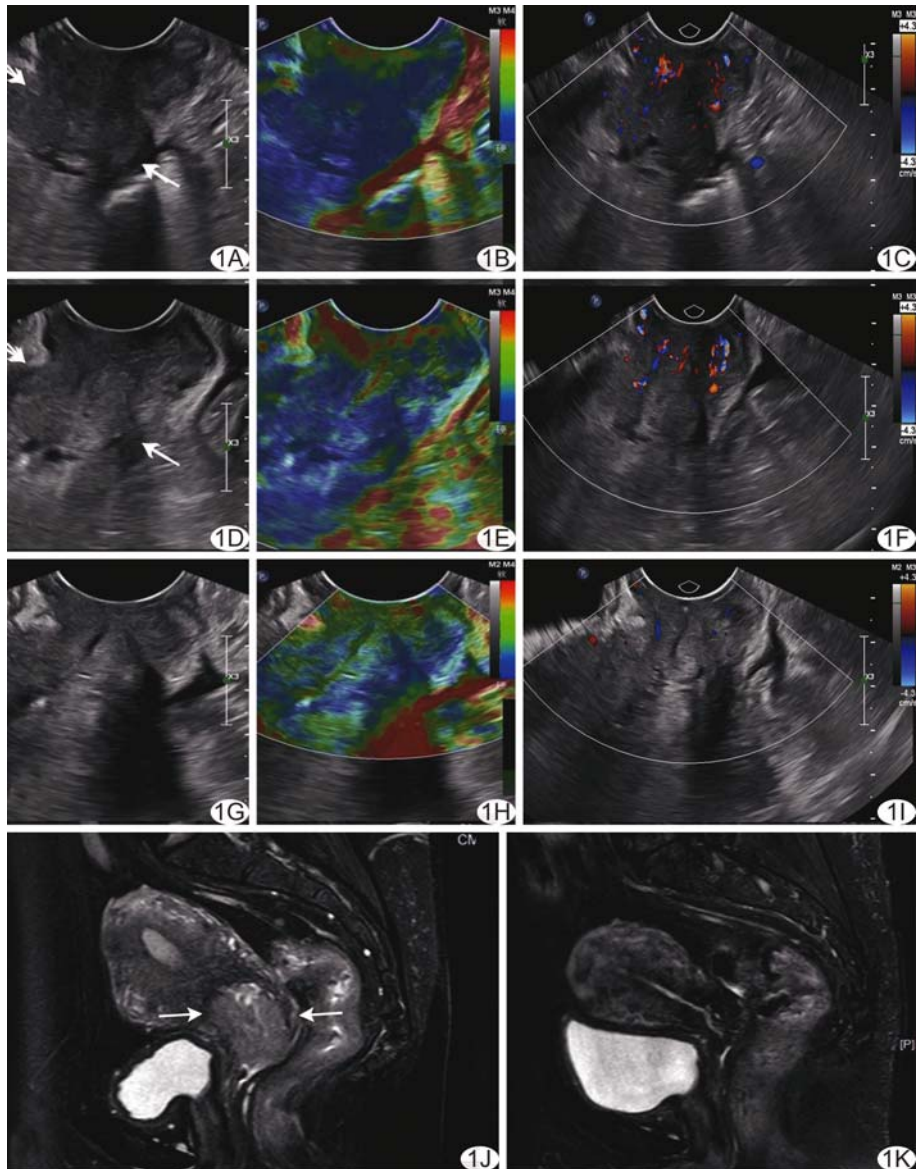


图 1 患者女,48 岁,宫颈鳞癌(II a 期) A~C. 治疗前超声声像图(A)示宫颈 3.9 cm×3.4 cm×3.7 cm 低回声肿块(箭),实时弹性成像(B)评分 4 分,CDFI(C)示病灶内 III 级血流; D~F. 治疗中复查超声(D)示宫颈病灶 3.5 cm×2.4 cm×2.8 cm(箭),实时弹性成像(E)评分 3 分,CDFI(F)示 III 级血流; G~I. 治疗后超声声像图(G)示宫颈病灶消失,实时弹性成像(H)评分 2 分,CDFI(I)示 I 级血流; J. 治疗前 MR T2WI 示宫颈后壁 4.0 cm×3.2 cm 异常信号(箭); K. 治疗后 MR T2WI 宫颈未见明显异常

3 讨论

CCRT 通过分次治疗降低肿瘤负荷、改变局部微环境,使瘤细胞变性、坏死^[6]。经阴道超声是影像学检查宫颈癌的常用方法。PINKAVOVA 等^[7]发现超声评估局部晚期宫颈癌新辅助化学治疗(化疗)后残留灶体积与病理结果相关性,认为超声是评价化疗后宫颈癌残留灶的有效方法。本组经阴道超声显示,CCRT 3 周后 29 例病灶缩小、13 例治疗后病灶消失,表明超声能高

表 1 经阴道常规超声联合实时超声弹性成像所测 30 例宫颈癌 CCRT 前、中、后参数比较(个)

时间点	最大径 (cm)	回声			边界		血流分级				RI	弹性评分			
		低回声	等回声	高回声	清楚	不清楚	0	I	II	III		2分	3分	4分	5分
治疗前	4.13±1.01	27	2	1	4	26	0	2	9	19	0.47±0.11	0	2	13	15
治疗中	2.96±1.13*	27	2	1	2	28	0	5	15	10	0.50±0.10	0	6	17	7
治疗后	1.09±1.05*#	16	13	1	4	26	7	7	16	0	0.54±0.09	1	15	14	0
F/ χ^2 值	274.87	20.95			0.00		33.31				3.15	27.58			
P 值	<0.01	<0.01			1.00		<0.01				0.06	<0.01			

注：*：与治疗前比较，P<0.05；#：与治疗中比较，P<0.05

效便捷地可视化观察 CCRT 致宫颈肿瘤退缩。血管生成是肿瘤形成和转移的必要条件，血管内皮细胞生长因子(vascular endothelial growth factor, VEGF)能促进肿瘤血管内皮细胞增殖，增加血管密度，促进肿瘤生长、侵袭和转移^[8]。肿瘤组织 VEGF 水平明显高于正常组织，放射治疗(放疗)能使肿瘤缩小，减少 VEGF 分泌，降低血清 VEGF 水平^[9]。王坚等^[10]发现食管癌血清 VEGF 水平随放、化疗进行而逐步下降。本组宫颈癌 CCRT 后血供明显减少，部分病灶 CCRT 后消失而宫颈局部仍显示少量血流信号，但 MRI 未见宫颈异常灌注信号，考虑为宫颈血供。

超声弹性成像能反映组织的生物力学特征，观察不同病理生理过程所致组织弹性变化，可用于判断病变性质、评价疗效和评估病情变化^[11-12]。宫颈癌硬度大于正常宫颈，且随病变进展而增高^[13]。放化疗不仅直接作用于肿瘤细胞使其凋亡、坏死、溶解，且可改变肿瘤周围微环境，致肿瘤组织生物力学特征发生改变^[14]。有学者^[15]发现放化疗后大部分直肠癌病灶硬度下降；MABUCHI 等^[16]认为放疗后完全应答的宫颈癌的硬度可降至正常宫颈组织水平。XU 等^[17]观察 36 例接受 CCRT 的进展期宫颈癌，治疗后 CR 组及 PR 组病灶弹性应变率比值显著下降。本组宫颈癌弹性评分在 CCRT 过程中逐步下降，但较病灶最大径缩小相对延后，可能与 CCRT 致肿瘤组织坏死、同时炎细胞浸润和纤维组织增生、病灶内张力升高致硬度相对较高有关^[18]。

本组治疗中病灶回声变化不明显，而治疗后变化明显，推测与病灶内组织成分变化有关。CCRT 后病灶与宫颈组织的声阻抗变小，常规超声难以显示部分残留灶而误判，导致高估放化疗疗效；病灶组织硬度变化表现晚于最大径变化，单纯依据弹性成像可能低估放化疗疗效；二者结合可互为补充，提高诊断准确率。

肿瘤异质性使其内不同成分对治疗的反应存在差异。目前对于评估 CCRT 效果的最佳时机尚有争议^[17,19]。本研究以治疗 3 周^[20]为早期节点；因放化疗

导致肿瘤周围组织炎症、水肿等病理变化可能影响影像学诊断，以 CCRT 结束后 1 个月为治疗后检查时间点，结果显示治疗 3 周后病灶最大径、血流分级及弹性评分均下降，最大径下降更明显，提示此时肿瘤对 CCRT 的反应已开始显现，及时评估可指导临床调整治疗方案，避免不良结局。

综上，经阴道常规超声联合实时超声弹性成像可用于评估宫颈癌 CCRT 效果。本研究的主要局限性：①样本量小，未能对比观察不同病理分型；②超声检查间隔时间相对较长，不足以完整呈现病灶在治疗过程中的变化；③治疗后未与病理对照；④未监测远期疗效。

【参考文献】

[1] BRAY F, FERLAY J, SOERJOMATARAM I, et al. Global cancer statistics 2018: Globocan estimates of incidence and mortality worldwide for 36 cancers in 185 countries [J]. CA Cancer J Clin, 2018, 68:394-424.

[2] 苗政, 张福泉. 宫颈癌放射治疗进展 [J]. 中国肿瘤临床, 2017, 44(18):899-902.

[3] 张剑, 陈卉, 徐斌, 等. 超微血管成像、高级动态血流显像、彩色多普勒血流显像对乳腺微小癌的诊断价值及其与病理肿瘤微血管密度的相关性研究 [J]. 中国超声影像学杂志, 2019, 28(9):787-793.

[4] 耿京, 唐军, 杨帆, 等. 实时超声弹性成像技术在宫颈癌的应用研究 [J]. 中国超声医学杂志, 2013, 29(10):914-917.

[5] EISENHAUER E A, THERASSE P, BOGAERTS J, et al. New response evaluation criteria in solid tumours: Revised recist guideline (version 1.1) [J]. Eur J Cancer, 2009, 45:228-247.

[6] 王欢欢, 朱正扬, 朱丽晶, 等. IVIMMRI 评估宫颈癌同步放化疗疗效探讨 [J]. 中华放射肿瘤学杂志, 2016, 25(10):1100-1105.

[7] PINKAVOVA I, FISCHEROVA D, ZIKAN M, et al. Transrectal ultrasound and magnetic resonance imaging in the evaluation of tumor size following neoadjuvant chemotherapy for locally advanced cervical cancer [J]. Ultrasound Obstet Gynecol, 2013, 42:705-712.

[8] HONG W G, KO Y S, PYO J S. Clinicopathological significance

- and prognostic role of microvessel density in gastric cancer: A meta-analysis[J]. *Pathol Res Pract*, 2017, 213:1459-1463.
- [9] SRIVASTAVA V K, GARA R K, RASTOGI N, et al. Serum vascular endothelial growth factor-a (vegf-a) as a biomarker in squamous cell carcinoma of head and neck patients undergoing chemoradiotherapy[J]. *Asian Pac J Cancer Prev*, 2014, 15: 3261-3265.
- [10] 王坚,汪建林,于静萍,等.食管癌放疗中血清血管内皮生长因子的连续监测及其临床意义[J].*中华放射医学与防护杂志*, 2016, 36(4):278-282.
- [11] SHINAT, NIGHTINGALE K R, PALMER M L, et al. WFUMB guidelines and recommendations for clinical use of ultrasound elastography: Part 1: Basic principles and terminology[J]. *Ultrasound Med Biol*, 2015, 41:1126-1147.
- [12] SIGRIST R M S, LIAU J, KAFFAS A E, et al. Ultrasound elastography: Review of techniques and clinical applications[J]. *Theranostics*, 2017, 7(5):1303-1329.
- [13] 朴金兰,张幼怡,李子健,等.细胞外基底刚度调控宫颈癌细胞迁移的 microrna 的筛选[J].*中国微创外科杂志*, 2017, 17(7): 653-661.
- [14] 杜立法,王俊杰.放疗杀伤肿瘤细胞机制的研究进展[J].*癌症进展*, 2014, 12(4):341-345.
- [15] 丛悦,范智慧,戴莹,等.应用剪切波弹性成像技术评价局部进展期直肠癌新辅助放疗后病灶的初步经验[J].*中华超声影像学杂志*, 2019, 28(10):901-906.
- [16] MABUCHI S, SASANO T, KURODA H, et al. Real-time tissue sonoelastography for early response monitoring in cervical cancer patients treated with definitive chemoradiotherapy: Preliminary results[J]. *J Med Ultrason* (2001), 2015, 42(3): 379-385.
- [17] XU Y, ZHU L, LIU B, et al. Strain elastography imaging for early detection and prediction of tumor response to concurrent chemo-radiotherapy in locally advanced cervical cancer: Feasibility study[J]. *BMC Cancer*, 2017, 17(1):427.
- [18] MARIGLIANO C, PANZIRONI G, MOLISSO L, et al. First experience of real-time elastography with transvaginal approach in assessing response to mrgfus treatment of uterine fibroids[J]. *Radiol Med*, 2016, 121(12):926-934.
- [19] 刘颖,白人驹,孙浩然.扩散加权成像预测、监测宫颈癌放疗效果[J].*中国医学影像技术*, 2009, 25(7):1269-1272.
- [20] XU C, SUN H, DU S, et al. Early treatment response of patients undergoing concurrent chemoradiotherapy for cervical cancer: An evaluation of integrated multi-parameter pet-ivim mr [J]. *Eur J Radiol*, 2019, 117:1-8.