❖中枢神经影像学

Prediction of cerebral hyperperfusion after carotid endarterectomy with three dimensional-pseudocontinuous and territorial arterial spin labeling

LIU Ying[1]，*XU Huimin*[1]，*HUO Ran*[1]，*WANG Zheng*[1]，*WANG Tao*[2]，*YUAN Huishu*[1*]

(1. *Department of Radiology*，2. *Department of Neurosurgery*，*Peking University Third Hospital*，*Beijing* 100191，*China*)

[**Abstract**] **Objective** To observe the value of three dimensional-pseudocontinuous arterial spin labeling (3D-pcASL) and territorial arterial spin labeling (tASL) for prediction of cerebral hyperperfusion after carotid endarterectomy (CEA). **Methods** A total of 29 patients with severe stenosis of common carotid and internal carotid artery (ICA) who underwent CEA were enrolled. The cerebral blood flow (CBF) of the middle cerebral artery and perfusion volume (PV) of each arterial blood supply area were measured with 3D-pcASL and tASL before and after CEA. Te total PV (PV_{total}) and difference ratio of CBF (DR_{CBF}) on the affected side were calculated. PV of bilateral ICA，PV_{total} and the $CBF_{operation}$ were compared before and after CEA. The patients were divided into hyperperfusion group (n=6) and non-hyperperfusion group (n=23) according to the DR_{CBF}. PV of bilateral ICA，PV_{total} and $CBF_{operation}$ were compared between groups. Receiver operating characteristic (ROC) curves were drawn，and the areas under the curves (AUC) were calculated to evaluate the efficacy of preoperative $CBF_{operation}$ and PV_{total} for predicting the occurrence of postoperative hyperperfusion. **Results** Before CEA，$CBF_{operation}$ and PV_{total} of hyperperfusion group were significantly lower than those of non-hyperperfusion group (all P <0.05). After CEA，$CBF_{operation}$ and PV of operative ICA increased，and PV of ICA on the contralateral side decreased than before (all P<0.05). AUC of the preoperative $CBF_{operation}$ and PV_{total} for predicting the occurrence of hyperperfusion was 0.942 and 0.790，respectively. **Conclusion** 3D-pcASL and tASL could be used to non-invasively display CBF perfusion，directly observe and measure the collateral circulation. Preoperative CBF and PV_{total} had relative high effect for predicting the occurrence of hyperperfusion after CEA.

[**Keywords**] endarterectomy，carotid；cerebrovascular circulation；collateral circulation；hyperperfusion；arterial spin labeling

DOI：10.13929/j.issn.1003-3289.2021.07.005

三维伪连续及血管选择性动脉自旋标记技术预测颈动脉内膜切除术后脑过度灌注

刘　颖[1]，徐慧敏[1]，霍　然[1]，王　筝[1]，王　涛[2]，袁慧书[1*]

(1.北京大学第三医院放射科，2.神经外科，北京　100191)

[**摘　要**] **目的**　评价三维伪连续动脉自旋标记(3D-pcASL)及血管选择性动脉自旋标记(tASL)技术预测颈动脉内膜切除术(CEA)后脑过度灌注的价值。**方法**　纳入 29 例 CEA 后颈总动脉及颈内动脉(ICA)起始段重度狭窄患者，采用 3D-pcASL 和 tASL 技术测量手术前后大脑中动脉供血区脑血流量(CBF)及各供血区灌注体积(PV)，计算总灌注体积($PV_{总}$)

[**基金项目**] 北京市自然科学基金(7192219)。

[**第一作者**] 刘颖(1980—)，女，浙江宁波人，博士，副主任医师。研究方向：神经系统影像诊断、胎儿磁共振诊断。E-mail：lyyulia@163.com

[**通信作者**] 袁慧书，北京大学第三医院放射科，100191。E-mail：huishuy@bjmu.edu.cn

[**收稿日期**] 2020-07-16　　[**修回日期**] 2021-04-22

及术侧 CBF 差值比（DR_{CBF}）；比较手术前、后 $PV_{双侧ICA}$、$PV_{总}$ 及 $CBF_{术侧}$ 的差异。根据 DR_{CBF} 将患者分为过度灌注组（$n=6$）及无过度灌注组（$n=23$），比较术前 $PV_{双侧ICA}$、$PV_{总}$ 和 $CBF_{术侧}$ 差异。绘制受试者工作特征（ROC）曲线，计算曲线下面积（AUC），评价术前 $CBF_{术侧}$、$PV_{总}$ 预测术后发生过度灌注的效能。**结果**　CEA 术前，过度灌注组 $CBF_{术侧}$ 明显低于无过度灌注组，$PV_{总}$ 明显小于无过度灌注组（P 均<0.05）；术后 $CBF_{术侧}$ 较术前增加，$PV_{术侧ICA}$ 升高，$PV_{对侧ICA}$ 下降（P 均<0.05）。根据术前 $CBF_{术侧}$ 及 $PV_{总}$ 预测术后发生过度灌注的 AUC 分别为 0.942 及 0.790。**结论**　3D-pcASL 及 tASL 可用于无创获得脑血流灌注并直观观察、测量侧支循环情况；术前 CBF 及 $PV_{总}$ 预测 CEA 术后发生过度灌注的效能较高。

［**关键词**］　内膜切除术，颈动脉；脑血管循环；侧支循环；过度灌注；动脉自旋标记

［**中图分类号**］　R743；R445.2　［**文献标识码**］　A　　［**文章编号**］　1003-3289(2021)07-0984-05

颈动脉内膜切除术（carotid endarterectomy，CEA）通过去除斑块改善颈动脉狭窄而恢复血流[1]，若术前脑组织灌注明显减低、侧支循环差，则术后有发生脑过度灌注综合征（cerebral hyperperfusion syndrome，CHS）的风险[2]。三维伪连续动脉自旋标记（three dimensional-pseudocontinuous arterial spin labeling，3D-pcASL）技术可测定脑血流量（cerebral blood flow，CBF）[3]。基于 3D-pcASL 衍生的血管选择性动脉自旋标记技术（territorial arterial spin labeling，tASL）可通过标记单支血管得到不同供血动脉的灌注图[4]，其评估侧支循环代偿程度与数字减影血管造影的一致性较好[5]。3D-pcASL 及 tASL 技术可通过一次扫描定量测量脑血流量，并分析颅内侧支循环，预测术后出现过度灌注的风险。本研究评价 3D-pcASL 及 tASL 技术预测 CEA 后发生脑过度灌注的价值。

1　资料与方法

1.1　研究对象　回顾性分析 2018 年 1 月—2019 年 12 月 29 例于北京大学第三医院经 CEA 治疗的颈动脉重度狭窄患者，男 26 例，女 3 例，年龄 45～78 岁，平均（65.0±6.3）岁；均经颈动脉 CT 血管造影（CT angiography，CTA）诊断为单侧或双侧颈总动脉及颈内动脉（internal carotid artery，ICA）起始段重度狭窄，其中 24 例术前有休克及短暂性脑缺血发作病史；术侧动脉平均狭窄程度为（87.53±10.44）%，对侧平均狭窄程度为（47.43±31.08）%。排除标准：①既往接受 CEA 或颈动脉支架成形术；②近 1 个月新发脑梗死；③存在 MR 检查禁忌证。检查前患者均签署知情同意书。

1.2　仪器与方法　采用 GE Discovery 750 3.0T MR 扫描仪，配备 8 通道头部线圈。嘱患者仰卧，行 3D-pcASL 及 tASL 检查，扫描参数：3D-pcASL，TR 4 632 ms，TE 10.5 ms，层厚 4 mm，层间距 0，体素 2 mm×2 mm×4 mm，标记后延迟（post-labeling delay，PLD）时间为 2.0 s，扫描覆盖全脑，扫描时间 3 min 24 s；tASL，参数同前，采用超选择性 ASL 技术标记双侧 ICA，扫描时间 2 min 53 s；采用血管编码 ASL 技术标记椎基底动脉，扫描时间 1 min 40 s。

1.3　图像分析　采用 GE AW 4.6 工作站处理 3D-pcASL 数据，以 Functool 软件获得 CBF 图。由 1 名具有 2 年以上工作经验的放射科医师于连续 3 个层面勾画术侧大脑中动脉供血区 ROI，采用轴对称方式将 ROI 投射至对侧大脑半球，计算 3 层 CBF 平均值。采用 3D Slicer（https://www.slicer.org/）平台处理 tASL 数据，分割双侧 ICA 及椎基底动脉供血区，计算体积数据，包括手术前后术侧 CBF 差值比（difference ratio，DR），DR_{CBF}＝（术后 CBF－术前 CBF）/术前 CBF；手术前后颅内总灌注体积（perfusion volume，PV），$PV_{总}$＝术侧 ICA 的 PV（$PV_{术侧ICA}$）＋对侧 ICA 的 PV（$PV_{对侧ICA}$）＋椎基底动脉 PV（$PV_{椎}$）。根据 DR_{CBF} 结果分为过度灌注组（$DR_{CBF}\geqslant100\%$，$n=6$）和无过度灌注组（$DR_{CBF}<100\%$，$n=23$）[2]。CEA 术后由 1 名具有 10 年以上工作经验的神经外科医师参照文献[6]标准诊断 CHS。由 1 名放射科副主任医师对图像分析结果进行复核。

1.4　统计学分析　采用 SPSS 22.0 统计分析软件。以 $\bar{x}\pm s$ 表示计量资料，采用配对样本 t 检验比较手术前、后术侧 CBF 值（$CBF_{术侧}$）、$PV_{总}$、$PV_{术侧ICA}$ 及 $PV_{对侧ICA}$ 的差异；采用 *Wilcoxon* 秩和检验比较 2 组术前 $CBF_{术侧}$、$PV_{总}$、$PV_{术侧ICA}$ 及 $PV_{对侧ICA}$ 的差异。以单因素分析评价术前 $CBF_{术侧}$、$PV_{总}$ 及 $PV_{术侧ICA}$ 参数与 CEA 后脑过度灌注的相关性。绘制受试者工作特征（receiver operating characteristic，ROC）曲线，计算曲线下面积（area under the curve，AUC），分析术前 $CBF_{术侧}$ 及 $PV_{总}$ 预测术后发生过度灌注的效能。$P<0.05$ 为差异有统计学意义。

2　结果

2.1　ASL 参数　CEA 术前，过度灌注组 $CBF_{术侧}$ 明显低于无过度灌注组，$PV_{总}$ 明显小于无过度灌注组（P 均<0.05），见图 1 及表 1。CEA 术后，2 组 $CBF_{术侧}$

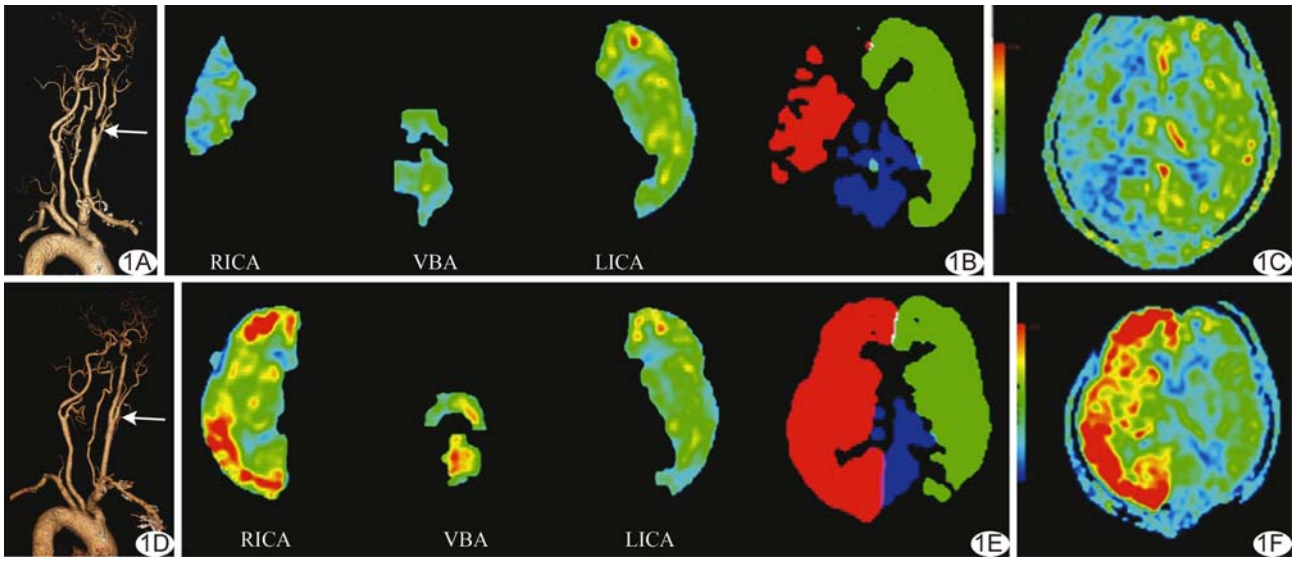

图 1　患者男，66 岁，右侧 ICA 重度狭窄，过度灌注组，CEA 术后 1 天出现头痛、呕血及难以控制的高血压　A. 术前 CTA 示 ICA 重度狭窄（箭）；B. 术前 tASL 图示 $PV_{总}$ 减小；C. 术前 3D-pcASL 图示右侧 ICA 供血区灌注明显减低；D. 术后 CTA 示 ICA 通畅（箭）；E. 术后 tASL 图示 $PV_{总}$ 明显增加；F. 术后 3D-pcASL 图示右侧 ICA 供血区 CBF 较前明显升高，术侧 DR_{CBF}＝2.20　（RICA：右侧 ICA；VBA：椎基底动脉；LICA：左侧 ICA）

均较前增加，$PV_{术侧ICA}$ 升高，$PV_{对侧ICA}$ 下降（P 均＜0.05）；术后 $PV_{总}$ 较术前略有升高，但差异无统计学意义（P＞0.05），见表 2。

2.2　预测效能　根据术前 $CBF_{术侧}$ 预测术后发生过度灌注的 AUC 为 0.942，当截断值为 34.58 ml/(min·100 g)时，敏感度和特异度分别为 87.00%和 100%（图 2）；$PV_{总}$ 预测术后发生过度灌注的 AUC 为 0.790，当截断值为 984.76 cm^3 时，敏感度和特异度分别为 87.00%和 83.33%（图 2）。

2.3　CHS　过度灌注组 2 例出现头痛、呕血等症状，收缩压均＞170 mmHg，DR_{CBF} 分别为 172%和 220%，诊断为 CHS。采用 ASL 评估过度灌注诊断 CHS 的敏感度为 100.00%，特异度为 85.19%，阳性预测值为 33.33%，阴性预测值为 100.00%。

3　讨论

3.1　3D-pcASL 及 tASL 的优势　3D-pcASL 以动脉中的水分子作为内源性示踪剂，因其无创，更适用于术后评估疗效及随访[7]。利用 ASL 可分析整个大脑的灌注情况，但无法准确判断前、后循环血供异常及有无代偿等。tASL 技术可标记单支血管，显示供血血管远端灌注[8]，但成像及后处理技术较为复杂，尚未在临床广泛应用。HELLE 等[9]采用 tASL 监测手术前后脑血流灌注范围及 CBF 改变，发现相比单纯依靠狭窄程度变化，tASL 评估手术效果及患者预后更为可靠。van LAAR 等[10]采用 tASL 技术观察单侧 ICA 闭塞患者，发现闭塞侧大脑中动脉灌注区域主要由基底动脉

表 1　2 组颈动脉重度狭窄患者 CEA 术前 ASL 参数比较（$\bar{x}\pm s$）

组别	$CBF_{术侧}$[ml/(min·100 g)]	$PV_{总}$(cm^3)	$PV_{术侧ICA}$(cm^3)	$PV_{对侧ICA}$(cm^3)
过度灌注组（n=6）	25.95±4.76	845.19±292.19	88.46±112.26	379.09±251.83
无过度灌注组（n=23）	45.47±10.14	1 135.09±214.04	256.23±174.57	509.85±176.97
Z 值	−3.284	−2.154	−1.727	−1.400
P 值	0.001	0.031	0.084	0.162

表 2　29 例颈动脉重度狭窄患者 CEA 前后 ASL 参数比较（n=29，$\bar{x}\pm s$）

CEA	$CBF_{术侧}$[ml/(min·100 g)]	$PV_{总}$(cm^3)	$PV_{术侧ICA}$(cm^3)	$PV_{对侧ICA}$(cm^3)
术前	41.44 ± 12.23	1 075.11±255.98	221.52±176.00	482.79±197.07
术后	56.05 ± 15.08	1 148.47±187.28	421.51±91.11	428.61±157.91
t 值	−3.730	−1.999	−6.233	3.136
P 值	0.001	0.055	＜0.001	0.004

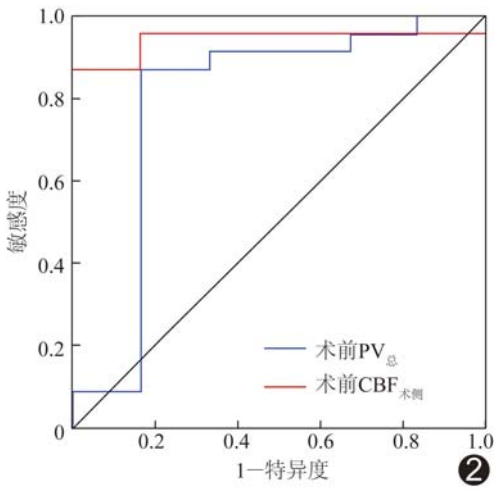

图 2　ASL 参数预测术后发生过度灌注的 ROC 曲线

侧支循环血流供应,大脑前动脉主要依赖对侧 ICA 侧支血流,即颈动脉狭窄引起血流下降时,同侧大脑中动脉不一定由对侧大脑中动脉供血,再度提示仅测量脑血流灌注无法真实反映病变处血供情况。本研究采用 3D-pcASL 整体分析脑血流灌注,以 tASL 评价单支血管,判断 CEA 手术后脑血流灌注变化。

3.2　CEA 术后灌注变化　颈动脉重度狭窄导致血管横截面积减少,单位时间内通过血流量降低,脑血流灌注减少。CEA 可去除斑块并恢复血流[11]。本组 29 例 CEA 术后 $CBF_{术侧}$ 均较术前增加,术侧灌注获得一定程度改善。本研究基于 tASL 测量两侧 ICA 供血区 PV,狭窄重的一侧 PV 低于对侧,原因在于颈动脉狭窄导致 PV 下降;狭窄解除后,术侧 PV 有所提升,与术前有明显差异,$PV_{总}$ 体积轻度升高,而 $PV_{对侧ICA}$ 下降,可能因本研究观察对象多为慢性颈动脉狭窄患者,术侧狭窄程度较重,长期缺血后对侧代偿供血,灌注范围大于原支配范围,术后供血情况改变,原本因低灌注而接受对侧代偿部分获得改善,致对侧 PV 下降。上述结果提示,ASL 仅能得到大脑供血区 CBF 变化,无法直观发现 PV 改变及单支血管供血改变,而 tASL 可更直观展示 CEA 术后供血情况变化,利于评价手术效果[12]。

3.3　CEA 术后并发症　CHS 指 CEA 术后脑血流过度灌注,临床表现为头痛、局灶神经功能缺失,严重者可出现癫痫发作及颅内出血等。既往研究[13]发现,灌注 CBF 倍增时,发生 CHS 的风险为 16%～30%。本研究中 6 例患者术后出现过度灌注,其中 2 例(2/6,33.33%)诊断为 CHS,均为过度灌注组患者;无过度灌注组未见 CHS,反映 CEA 术后出现过度灌注提示患者有发生 CHS 的风险。本研究过度灌注组术前 $CBF_{术侧}$、$PV_{总}$ 均低于无过度灌注组,可能因其脑血管储备能力受损、血管负反馈调节能力差,血管收缩不良,经 CEA 迅速恢复脑供血后,更易出现过度灌注。tASL 不仅可观察血管供血分布,还能获得 PV 参数值,评估过度灌注情况更为直观、便捷。本研究 ROC 曲线分析显示,术前 $CBF_{术侧}$ 低于 34.58 ml/(min·100 g)或 $PV_{总}$<984.76 mm^3 时,术后发生过度灌注的可能性大,以术前 $CBF_{术侧}$ 的敏感度和特异度更高。

总之,3D-pcASL 和 tASL 技术可无创评价 CEA 后 CBF 变化,并观察单支供血动脉供血区域状况,以术前 CBF、$PV_{总}$ 预测术后发生过度灌注的效能较高。本研究的主要不足:①样本量少,且组间分布不均衡;②手动勾画大脑中动脉供血区 ROI,存在选择误差。

[参考文献]

[1]　徐建国,陆小军,黄亚军,等.颈动脉内膜切除术与颈动脉支架成形术治疗颈内动脉狭窄的疗效分析[J].中华神经外科杂志,2019,35(11):1112-1116.

[2]　MOULAKAKIS K G, MYLONAS S N, SFYROERAS G S, et al. Hyperperfusion syndrome after carotid revascularization[J]. J Vasc Surg, 2009,49(4):1060-1068.

[3]　顾加和,李澄,王礼同.动脉自旋标记技术研究进展及其在短暂性脑缺血发作中的应用[J].中国医学影像技术,2016,32(3):465-469.

[4]　徐慧敏,刘颖,袁慧书.血管选择性动脉自旋标记技术研究进展及临床应用[J].磁共振成像,2017,8(5):378-383.

[5]　CHNG S M, PETERSEN E T, ZIMINE I, et al. Territorial arterial spin labeling in the assessment of collateral circulation: Comparison with digital subtraction angiography[J]. Stroke, 2008,39(12):3248-3254.

[6]　BOURI S, THAPAR A, SHALHOUB J, et al. Hypertension and the post-carotid endarterectomy cerebral hyperperfusion syndrome[J]. Eur J Vasc Endovasc Surg, 2011,41(2):229-237.

[7]　SHIMOGAWA T, MORIOKA T, SAYAMA T, et al. Signal changes on magnetic resonance perfusion images with arterial spin labeling after carotid endarterectomy[J]. Surg Neurol Int, 2016, 7(Suppl 41):S1031-S1040.

[8]　张勇,何玲,李郑,等.磁共振区域动脉自旋标记脑灌注成像技术的初步研究[J].医学影像学杂志,2016,26(9):1561-1564.

[9]　HELLE M, RÜFER S, van OSCH M J, et al. Superselective arterial spin labeling applied for flow territory mapping in various cerebrovascular diseases[J]. J Magn Reson Imaging, 2013, 38(2):496-503.

[10]　van LAAR P J, HENDRIKSE J, KLIJN C J, et al. Symptomatic carotid artery occlusion: Flow territories of major

brain-feeding arteries[J]. Radiology, 2007,242(2):526-534.

[11] WANG J, WANG W, JIN B, et al. Improvement in cerebral and ocular hemodynamics early after carotid endarterectomy in patients of severe carotid artery stenosis with or without contralateral carotid occlusion [J]. Biomed Res Int, 2016, 2016:2901028.

[12] LINDNER T, LARSEN N, JANSEN O, et al. Accelerated visualization of selected intracranial arteries by cycled super-selective arterial spin labeling [J]. MAGMA, 2016, 29 (6): 843-852.

[13] LIN T, LAI Z, ZUO Z, et al. ASL perfusion features and type of circle of Willis as imaging markers for cerebral hyperperfusion after carotid revascularization: A preliminary study [J]. Eur Radiol, 2019,29(5):2651-2658.

《中国医学影像技术》杂志 2021 年征订启事

《中国医学影像技术》杂志于 1985 年创刊，是由中国科学院主管，中国科学院声学研究所主办的国家级学术期刊。刊号：ISSN 1003-3289，CN 11-1881/R。为百种中国杰出学术期刊（2011、2012 年）、中国精品科技期刊、CAJ-CD 规范获奖期刊、中国科技核心期刊、中国科学引文数据库核心期刊、《中文核心期刊要目总览》收录期刊、荷兰《医学文摘》收录源期刊、WHO《西太平洋地区医学索引》（WPRIM）来源期刊、《日本科学技术振兴机构中国文献数据库》（JSTChina）收录期刊。

《中国医学影像技术》杂志是临床医学影像学与影像医学工程及理论研究相结合的综合性学术期刊，刊登放射、超声、核医学、介入治疗、影像技术学、医学物理与工程学等方面的基础研究及临床试验研究的最新成果。以论文质量优、刊载信息量大、发刊周期短为其特色，是我国影像医学研究探索和学术交流的良好平台。

《中国医学影像技术》为月刊，160 页，大 16 开，彩色印刷。单价 26 元，全年定价 312 元。订户可随时向当地邮局订阅，邮发代号 82-509；亦可向编辑部直接订阅，免邮寄费（银行、支付宝转账均可，附言栏请注明订阅杂志名称）。

网　　址　www.cjmit.com

编辑部地址　北京市海淀区北四环西路 21 号，中科院声学所大猷楼 502 室　**邮编**　100190

联 系 人　杜老师　**联系电话**　010-82547903　**传真**　010-82547903

银行账户名　《中国医学影像技术》期刊社

开 户 行　招商银行北京分行清华园支行

账　　号　110907929010201

支付宝账号　cjmit@mail.ioa.ac.cn（账户名同银行账户名）