761，782.

[9] 张环，叶建军，慕宁霞，等. 骨良性纤维组织细胞瘤的影像学表现及与病理对照分析[J]. 中国医学影像技术，2018，34(7)：1072-1075.

[10] YEL I，BOOZ C，ALBRECHT M H，et al. Optimization of image quality and radiation dose using different cone-beam CT exposure parameters[J]. Eur J Radiol，2019，116：68-75.

[11] BAI M，LIU B，MU H，et al. The comparison of radiation dose between C-arm flat-detector CT (DynaCT) and multi-slice CT (MSCT)：A phantom study[J]. Eur J Radiol，2012，81(11)：3577-3580.

Polyorchidism：Case report
多睾症 1 例

万晋州，罗　红，唐　英*

（四川大学华西第二医院超声科 出生缺陷与相关妇儿疾病教育部重点实验室，四川 成都　610041）

[**Keywords**]　polyorchidism；ultrasonography　[**关键词**]　多睾症；超声检查

DOI：10.13929/j.issn.1003-3289.2020.06.027

[**中图分类号**]　R737.21；R445.1　[**文献标识码**]　B　[**文章编号**]　1003-3289(2020)06-0912-01

患者男，31 岁，“触及阴囊肿物 1 个月”；既往无特殊病史。查体：阴茎及阴囊发育正常，双侧阴囊内各扪及约 2 cm 肿物，可移动，无疼痛。超声：右侧阴囊内见约 40.91 mm×27.12 mm×20.72 mm、18.43 mm×14.52 mm×12.62 mm（图 1A），左侧阴囊内见约 29.63 mm×23.81 mm×18.31 mm、15.32 mm×11.31 mm×11.63 mm 实质肿物，回声均匀。CDFI：阴囊肿物内部见条状血流信号（图 1B），较大者周围见附睾组织回声，双侧附睾管无扩张，较小者周围未见附睾组织回声。双侧输精管未见明显增粗，管腔内未见明显异常回声；提示：多睾症？检查总精子数 98×10^6 个/ml，存活率 78%，计数精子 200 个，其中正常形态 4 个，缺陷精子 196 个，正常精子占 2%，白细胞过氧化物酶（+）；提示：畸形精子症，白细胞精液症。结合临床综合诊断为多睾症。

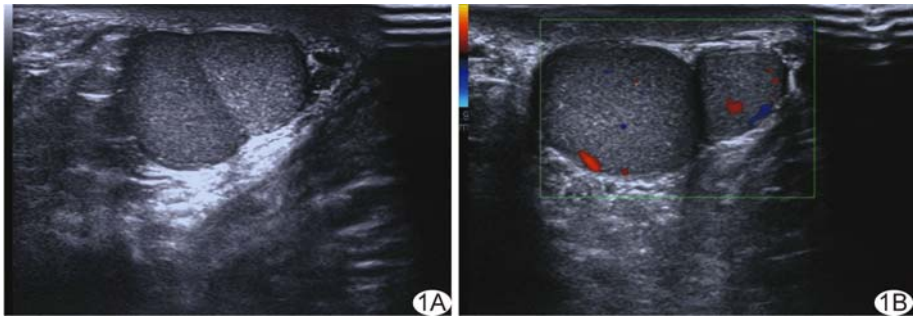

图 1　多睾症　A. 超声声像图示右侧阴囊；B. CDFI

讨论　多睾症发生率极低，可能是在胚胎生殖嵴衍化成睾丸过程中，某种因素使胚胎早期生殖嵴内上皮细胞索分裂所致，常见 3 个睾丸，左侧多于右侧。临床症状多不明显，主要表现为阴囊内无痛性肿物，常因隐睾、睾丸扭转、睾丸疼痛及睾丸肿物就诊而检出；其并发症包括腹股沟疝、鞘膜积液、不育及恶性肿瘤等。解剖学上多睾症可分为 4 型：A 型，仅有睾丸组织；B 型，有睾丸、附睾，无输精管；C 型，2 个睾丸、附睾共享 1 条输精管；D 型，有独立附睾和输精管。本例共 4 个睾丸，额外睾丸周围未见附睾及输精管结构，符合 A 型。多睾症超声表现具有特异性，声像图显示单侧阴囊或腹股沟区有 2 个及以上睾丸回声，且有独立包膜。本病需与睾丸肿瘤及横过异位睾丸相鉴别：①睾丸肿瘤与正常睾丸边界不清，根据成分不同可表现为不均匀混合性回声，周围无独立附睾或输精管结构；②横过异位睾丸表现为同侧阴囊、腹股沟区及腹腔内可见 2 个睾丸，而对侧阴囊、腹股沟区及腹腔内未见睾丸回声。多睾症恶变率低，临床倾向保守治疗、定期随访，如阴囊疼痛可及时就诊。本例未行手术，保守治疗 1 个月后其妻顺利怀孕。

[**基金项目**] 国家重点研发计划课题任务书(2017YFCO113905)。

[**第一作者**] 万晋州(1984—)，男，四川绵阳人，硕士，医师。E-mail：307625836@qq.com

[**通信作者**] 唐英，四川大学华西第二医院超声科 出生缺陷与相关妇儿疾病教育部重点实验室，610041。E-mail：tangy_cd@163.com

[**收稿日期**] 2019-10-07　[**修回日期**] 2020-06-04