❖妇产科影像学

PET/MRI fusion in diagnosis of intra-pelvic recurrence of gynecological tumor

LI Shaodong, GAO Jingjing, HU Chunfeng, LI Jiangshan, XU Kai*
(Department of Radiology, Affiliated Hospital of Xuzhou Medical University, Xuzhou 221002, China)

[**Abstract**] **Objective** To investigate the fusion of PET and MRI in detecting intra-pelvic recurrence of gynecological tumor. **Methods** PET/CT imaging and MRI data of 38 patients with gynecological tumors were retrospectively analyzed. PET imaging and MRI imaging were fused, and the value of fused PET/MRI, pelvic MRI and PET/CT in detecting intra-pelvic recurrence, metastasis were compared. **Results** Of all 38 cases, 23 patients had recurrence or metastasis. Sensitivity, specificity and accuracy of fused PET/MRI in detecting recurrence or metastasis were high, and the accuracy of fused PET/MRI in diagnosis of local recurrence was significantly better than that of MRI (94.73% vs 73.68%, $P=0.025$). **Conclusion** Fused PET/MRI combines the individual advantages of MRI and PET, and is a valuable technique for assessment of intra-pelvic recurrence of gynecological cancers.

[**Key words**] Positron-emission tomography; Tomography, X-ray computed; Magnetic resonance imaging; Genital neoplasms, female; Recurrence
DOI:10.13929/j.1003-3289.2016.10.022

PET/MRI 融合图像诊断妇科恶性肿瘤盆腔复发

李绍东,高晶晶,胡春峰,李江山,徐 凯*
(徐州医科大学附属医院影像科,江苏 徐州 221002)

[**摘 要**] **目的** 探讨 PET/MRI 融合图像诊断妇科肿瘤术后盆腔复发、转移的效能。**方法** 回顾性分析 38 例妇科恶性肿瘤患者术后 PET/CT、盆腔 MRI 图像,并进行 PET 与 MRI 图像的融合,比较 PET/CT、盆腔 MRI 及 PET/MRI 融合诊断盆腔局部复发、转移的价值。**结果** 38 例患者中 23 例有肿瘤复发、转移,PET/MRI 融合图像诊断盆腔复发、转移有较高的敏感度、特异度和准确率,且 PET/MRI 融合诊断盆腔局部复发的准确率高于 MRI(94.73% vs 73.68%, $P=0.025$)。**结论** PET/MRI 融合结合了 PET 和 MRI 的优势,在诊断妇科肿瘤患者盆腔复发、转移中具有重要的价值。

[**关键词**] 正电子发射断层显现术;体层摄影术,X 线计算机;磁共振成像;生殖器肿瘤,女性;复发
[**中图分类号**] R445; R737.3 [**文献标识码**] A [**文章编号**] 1003-3289(2016)10-1555-05

妇科恶性肿瘤普遍恶性程度较高,而且术后容易复发,严重威胁女性健康,因此手术后及早发现肿瘤复发,可以提高患者的生存率,明显改善预后。由于手术及放疗后,患者腹盆腔失去正常解剖结构,故传统影像学方法早期诊断妇科肿瘤复发的价值有限。PET/CT 能够提供基于解剖结构基础上的代谢信息,且成像速度快、灵敏度高,目前已广泛应用于检测肿瘤的复发。但全身低剂量 CT 扫描降低了空间分辨率,尤其在盆腔,相比较之下,MRI 具有优良的软组织分辨率、多平面成像等优点。目前一体化 PET/MRI 的临床应用尚未得到推广,本研究重点探讨 PET/MRI 融合图像诊断妇科恶性肿瘤复发和转移的价值。

1 资料与方法

1.1 一般资料 连续收集 2014 年 1 月—2016 年 1 月

[**第一作者**] 李绍东(1969—),男,江苏沛县人,硕士,主任医师。研究方向:胸腹部影像诊断。E-mail: LSDD6911@163.com
[**通信作者**] 徐凯,徐州医科大学附属医院影像科,221002。
E-mail: xkpaper@163.com
[**收稿日期**] 2016-04-22 [**修回日期**] 2016-07-27

疑似妇科肿瘤术后复发的患者 38 例。患者年龄 28～72 岁，中位年龄 64 岁。其中宫颈癌 18 例、卵巢癌 18 例、子宫内膜癌 2 例，所有患者术后均接受 PET/CT 和盆腔 MR 检查（前后相隔＜2 周）。肿瘤复发、转移的确诊依据为再次手术或活检病理结果、CT 与 MRI 等影像学结果及临床资料。所有 PET/CT 显像阴性者随访时间均＞6 个月。

1.2　仪器与方法　PET/CT 检查：采用 GE Discovery T690 PET/CT 机。患者禁食 6～8 h，测量空腹血糖，保证血糖水平在正常范围内。扫描范围从头顶到大腿中段。静脉注射 ^{18}F-FDG 4 MBq/kg 体质量，静卧 60 min后嘱患者排空膀胱后开始进行 PET/CT 扫描。CT 扫描参数：管电压 120 kV，管电流 120 mA，层厚 3.75 mm，层间距 3.27 mm，重建算法为滤波反投影法（filtered back projection，FBP）。PET 扫描层厚 3.3 mm，层间距 3.27 mm，重建算法为 VUE Point HD＋FX。对于肠壁的可疑转移可在注射 FDG 后 2 h 加做局部延迟显像。盆腔 MR 检查：采用 GE Discovery 750w 3.0T MR 扫描仪，体部 8 通道相控阵线圈。检查前禁食 5～6 h。扫描范围为两侧髂前上棘连线到耻骨联合。T1WI 采用肝脏容积快速三维成像序列（liver acquisition with volume acceleration，LAVA）：TR 5.0 ms，TE 1.8 ms，层厚 4 mm，FOV 38 cm，矩阵 128×128。轴位 T2 Propeller 及轴位 T2 脂肪抑制 Propeller：TR 5 000～8 000 ms，TE 60～90 ms，层厚 4～5 mm，FOV 38 cm，矩阵 128×128。矢状位、冠状位 T2 FSE：TR 3 000 ms，TE 90 ms，层厚4～5 mm，FOV 38 cm，矩阵 128×128。轴位脂肪抑制 DWI 序列：TR 6 200 ms，TE 66 ms，b＝0、1 000 s/mm^2，层厚 5 mm，层间距 2 mm，视野 380 mm×380 mm，矩阵 128×128，激励次数 1 次，扫描时间 1 min 14 s。

1.3　图像分析　采用 GE AW4.6 工作站显示 PET/CT 的图像融合，然后将 CT 和 MRI 图像进行配准后对 PET 图像和 MRI 图像进行轴位（T1WI、T2WI）及矢状位融合和显示。

由 2 名经验丰富的影像诊断医师按照 MRI、PET/CT 及 PET/MRI 融合图像三组的顺序依次分析，最终以达成一致的意见作为诊断结果。重点分析有无局部复发、淋巴结转移、骨转移及腹膜播散。肿瘤复发或转移的诊断标准：PET 图像上出现高于周围组织的 FDG 异常浓聚区且相应 CT 图像可见病灶诊断为肿瘤复发或转移；MRI 图像上淋巴结短径＞8 mm，边界模糊，信号不均则被诊断为转移[1]；淋巴结只要出现 FDG 的异常浓聚均考虑为转移灶，即使淋巴结短径＜l0 mm[2]。

1.4　统计学分析　采用 SPSS 16.0 统计分析软件。采用 χ^2 检验或 *Fisher* 精确检验法比较 MRI、PET/CT 和 PET / MRI 诊断肿瘤复发或转移的敏感度、特异度和准确率。以 $P<0.05$ 为差异有统计学意义。

2　结果

38 例患者中，23 例确诊有肿瘤复发、转移，其中 10 例经手术及病理结果证实，13 例根据影像学及临床资料随访结果判断。38 例患者中，局部复发 14 例（14/38，36.84%，图 1）、盆腔淋巴结转移 10 例（10/38，26.32%）、骨转移 3 例（3/38，7.89%，图 2）及腹膜转移 5 例（5/38，13.16%，图 3）。三种图像诊断妇科肿瘤复发、转移的诊断效能见表 1。其中，PET/MRI 诊断局部复发的准确率高于 MRI（P＝0.025）。

表 1　妇科肿瘤复发、转移的盆腔 MRI、PET/CT 与 PET/MRI 融合诊断效能［%（例）］

复发及转移	盆腔 MRI	PET/CT	PET/MRI 融合
局部复发（n＝14）			
敏感度	50.00(7/14)	78.57(11/14)	85.71(12/14)
特异度	87.50(21/24)	95.83(23/24)	100(24/24)
准确率	73.68(28/38)	92.11(35/38)	94.73(36/38)
盆腔淋巴结转移（n＝10）			
敏感度	70.00(7/10)	80.00(8/10)	90.00(90/10)
特异度	92.86(26/28)	92.86(26/28)	100(28/28)
准确率	86.84(33/38)	89.47(34/38)	97.37(37/38)
骨转移（n＝3）			
敏感度	66.67(2/3)	66.67(2/3)	100(3/3)
特异度	100(35/35)	100%(35/35)	100(35/35)
准确率	97.37(37/38)	97.37(37/38)	100(38/38)
腹膜转移（n＝5）			
敏感度	80.00(4/5)	60.00(3/5)	60.00(3/5)
特异度	100(33/33)	96. 97(32/33)	100(33/33)
准确率	97.37(37/38)	92.11(35/38)	94.74(36/38)

3　讨论

妇科恶性肿瘤是一种严重危害女性身体健康的疾病，该病早期诊断困难、术后复发率高。研究[3]报道卵巢癌复发者高达 35%～72%，如病变完全切除，5 年生存率为 27.5%。本研究中 60.53%（23/38）患者出现复发或转移，因此及时检出术后复发转移灶对指导进一步治疗非常重要。PET/CT 可提高病灶的定位准确率，但全身的低剂量扫描降低了 CT 的分辨率。MRI 具有良好的软组织分辨率，其诊断软组织肿块及二次探查术中肉眼可见小肿块的能力优于 CT，但受周围肠管、脏器被膜及毗邻结构的信号强度影响，MRI

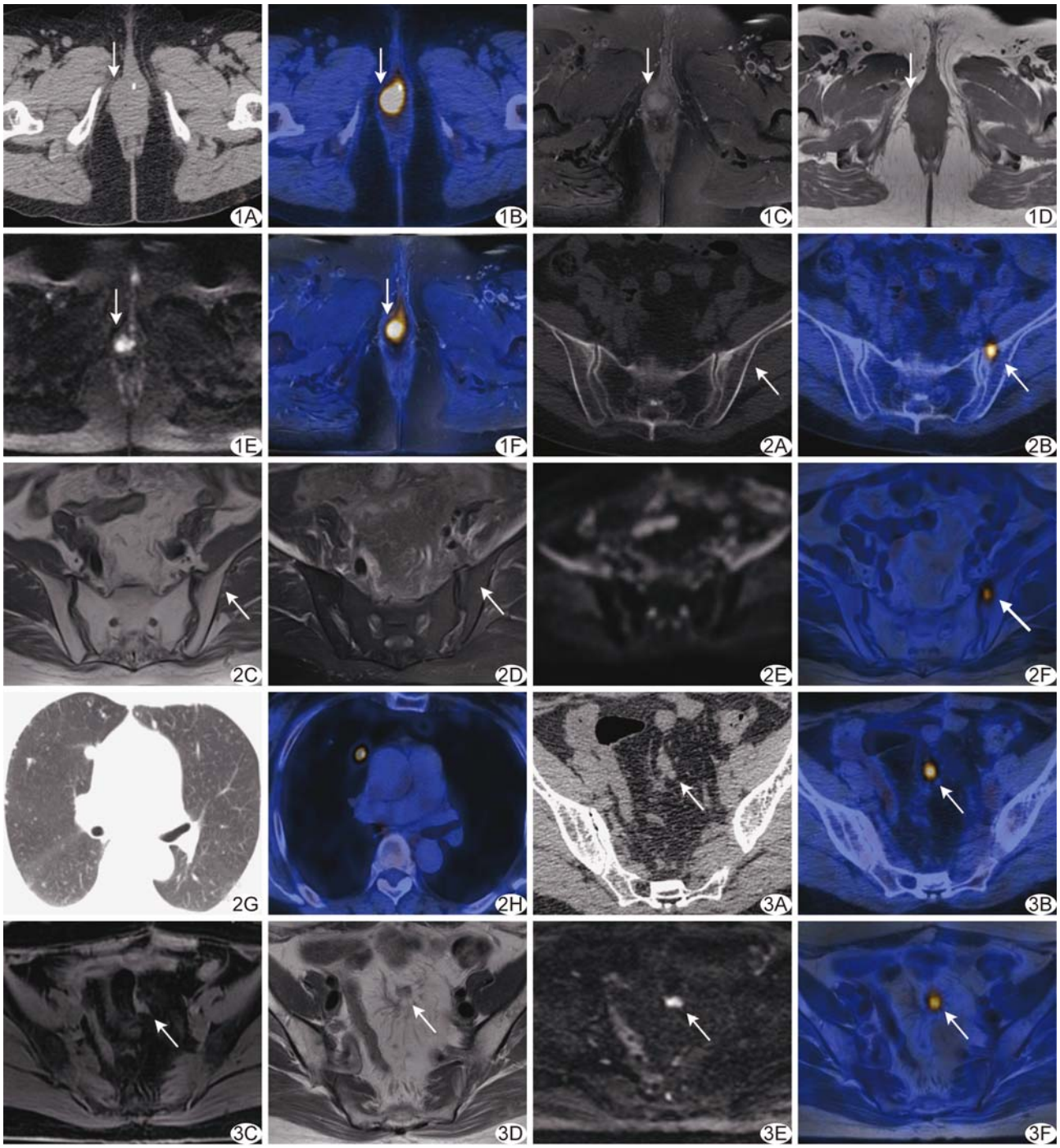

图 1　患者女，54 岁，宫颈癌术后局部复发（箭）　A. CT 示会阴右侧软组织影增厚；B. PET/CT 显示病灶 FDG 摄取明显增高；C、D. T2WI 脂肪抑制病灶呈高信号，T1WI 呈等信号；E. 当 b＝1 000 s/mm^{2}时 DWI 示弥散受限；F. PET/MRI 融合图示会阴右侧病灶 FDG 摄取明显增高　**图 2**　患者女，57 岁，子宫内膜癌术后骨盆转移（箭）、两肺转移　A. CT 示左侧髂骨近关节面处骨质膨胀，骨质密度增高；B. PET/CT 示病灶 FDG 摄取明显增高；C、D. T1WI 呈稍低信号，T2WI 脂肪抑制呈稍高信号；E. 当 b＝1 000 s/mm^{2}时 DWI 示病灶弥散未明显受限，病灶较小且近关节面 MR 检查漏诊；F. PET/MRI 融合图示病灶 FDG 摄取明显增高；G、H. 胸部 CT、PET/CT 示两肺多发转移灶，FDG 摄取明显增高　**图 3**　患者女，53 岁，卵巢癌术后腹膜转移（箭）　A. CT 盆腔内示可疑结节样影；B. PET/CT 示 FDG 摄取增高，误诊为肠管的生理性摄取；C、D. T1WI 、T2WI 病灶呈等信号，邻近腹膜纠集；E. 当 b＝1 000 s/mm^{2}时 DWI 示弥散受限，明确为病灶；F. PET/MRI 融合图像示病灶 FDG 摄取明显增高，结合 MR 检查，考虑为腹膜转移

诊断小转移灶的敏感度降低[4]。因此兼具显示病灶代谢信息和解剖结构的 PET/MRI 成为理想的检测设备，但目前全身的 PET/MRI 仍处于临床应用的发展初期，部分学者[5-7]发现，PET/MRI 在中枢系统、乳腺疾病的诊断及术后随访方面表现出良好的效能，甚至优于 PET/CT。本研究将 PET 与盆腔 MRI 进行手动融合，结果显示 PET/MRI 融合图像检测妇科肿瘤盆腔局部复发、淋巴结转移、骨转移及腹膜转移方面均有较高的敏感度、特异度和准确率。

与 CT 相比，MRI 图像能够提供更加精确的定位信息。在本研究中 PET/MRI 融合诊断妇科肿瘤盆腔局部复发的准确率高于 MRI（94.73% vs 73.68%，P=0.025），提示与 MRI 相比，PET/MRI 融合可以提高妇科肿瘤局部复发的诊断准确率。在 Kitajima 等[8]研究显示，53.3%（16/30）妇科恶性肿瘤患者治疗后发生复发或转移；而 PET/MRI 融合检测盆腔复发和转移的敏感度、特异度和准确率高于同机 PET/CECT（PET/contrast-enhanced CT）、PET/CT 及盆腔增强 MRI 检查，而且 PET/MRI 融合与 PET/CT 诊断盆腔局部复发的敏感度及准确率的差异均有统计学意义（87.5 % vs 50.0 %，93.9% vs 73.3%，P 均 <0.05）。

本研究中 PET/MRI 融合图像、同机 PET/CT 与盆腔 MRI 诊断妇科肿瘤术后盆腔淋巴结转移的敏感度、特异度和准确率差异无统计学意义。本研究 PET/CT 对可疑淋巴结的判断主要依靠视觉诊断，未进行标准摄取值（standard uptake value，SUV）及淋巴结直径大小的测量。MRI 诊断淋巴结转移主要依据大小、淋巴结的形态、信号及 DWI 序列上水分子弥散情况。本研究 MRI 采用淋巴结短径>8 mm 作为判断淋巴结转移的临界值。Yuan 等[9]的一项关于卵巢癌术后 Meta 分析发现，PET/CT 诊断淋巴结转移的敏感度、特异度高于 MRI（73.2% vs 54.7%、96.7% vs 88.3%）。Kitajima 等[8]研究中，PET/MRI 融合与 PET/CT 诊断淋巴结转移方面的敏感度、特异度和准确率差异无统计学意义。而 Kim 等[10]发现在 79 例宫颈癌患者中，PET/MRI 融合图像诊断盆腔及腹主动脉旁淋巴结转移的敏感度、特异度和 ROC 曲线下面积为 54.2%，92.7% 和 0.735，PET/CT 为 44.1%，93.9%和 0.690，两者 ROC 曲线下面积差异有统计学意义（P=0.045）。

本项研究中共 3 例患者发生盆腔骨转移，5 例发生腹膜转移，在评价盆腔骨转移及腹膜转移方面，PET/MRI 融合图像、同机 PET/CT 与盆腔 MRI 的价值相当，差异均无统计学意义。Yang 等[11]对 145 个研究的荟萃分析中，比较了 PET、CT 和 MRI 诊断骨转移的价值。以每个患者为研究对象时，合并敏感度 PET、CT、MRI 分别为 89.7%、72.9% 和 90.6%，PET=MRI>CT（“=”表示差异无统计学意义，“>”表示显著升高）；合并特异度估计依次为 96.8%、94.8%、81.4%，PET=CT=MRI。腹膜转移是妇科肿瘤常见的转移方式，转移灶可发生在腹膜腔的任何位置，常见于子宫直肠陷窝、膀胱旁间隙/表面浆膜、结肠旁沟、大网膜、小肠系膜根部、右膈下/肝周间隙、左膈下/脾周间隙等部位[12]。妇科肿瘤患者术后，盆腔失去正常的解剖结构，影像学检查对于腹膜的小病灶、粟粒样转移的检测存在一定的困难。

本研究的局限性：①只探讨了 PET/MRI 融合图像诊断妇科肿瘤盆腔局部复发的价值，未能对患者的全身情况进行评估，因此不能进行 PET/CT 与 PET/MRI 全面比较。②部分病例以包括影像学检查在内的临床随访结果为诊断金标准。有研究[13-14]显示 PET/CT 在探测卵巢癌术后复发转移中，当以包括影像学检查在内的临床随访结果为诊断金标准时，PET/CT 诊断效能很高，灵敏度为 73%～100%，特异度为 71%～100%，准确率为 83%～100%，而当以组织病理学结果为金标准时，PET/CT 的诊断效能相对较低[15]。可能的原因是影像学检查对小病灶的检出率有限，尤其是腹膜的粟粒样转移灶。

综上所述，PET/MRI 融合图像诊断妇科肿瘤患者盆腔复发、转移具有重要的诊断价值，可以提高单独 MRI 检测局部复发的准确率。

[参考文献]

[1] Brown G, Richards CJ, Bourne MW, et al. Morphologic predictors of lymph node status in rectal cancer with use of high-spatial-resolution MR imaging with histopathologic comparison. Radiology, 2003, 227(2): 371-377.

[2] Kim DJ, Kim JH, Ryu YH, et al. Nodal staging of rectal cancer: High-resolution pelvic MRI versus ^{18}F-FDG PET/CT. J Comput Assist Tomogr, 2011, 35(5): 531-534.

[3] 吴湖炳，王全师，王明芳，等. PET/CT 显像在探测卵巢癌术后复发、转移中的应用. 中华核医学杂志，2006，26(4)：197-200.

[4] 陈香，赵晋华，宋建华，等. ^{18}F-FDG PET/CT 在探测卵巢癌术后复发及转移中的价值. 中国医学计算机成像杂志，2013，19(4)：376-380.

[5] Yang ZL, Zhang LJ. PET/MRI of central nervous system: Cur-

rent status and future perspective. Eur Radiol, 2016,15. [Epub ahead of print].

[6] Catalano OA, Nicolai E, Rosen BR, et al. Comparison of CE-FDG-PET/CT with CE-FDG-PET/MR in the evaluation of osseous metastases in breast cancer patients. Br J Cancer, 2015, 112: 1452-1460.

[7] Sawicki LM, Grueneisen J, Schaarschmidt BM, et al. Evaluation of (18)F-FDG PET/MRI, (18)F-FDG PET/CT, MRI, and CT in whole-body staging of recurrent breast cancer. Eur J Radiol, 2016,85(2):459-465.

[8] Kitajima K, Suenaga Y, Ueno Y, et al. Value of fusion of PET and MRI in the detection of intra-pelvic recurrence of gynecological tumor: Comparison with ^{18}F-FDG contrast-enhanced PET/CT and pelvic MRI. Ann Nucl Med, 2014,28(1):25-32.

[9] Yuan Y, Gu ZX, Tao XF, et al. Computer tomography, magnetic resonance imaging, and positron emission tomography for detection of metastatic lymph nodes in patients with ovarian cancer: A meta analysis. Eur J Radiol, 2012,81(5):1002-1006.

[10] Kim SK, Choi HJ, Park SY, et al. Additional value of MR/PET fusion compared with PET/CT in the detection of lymph node metastases in cervica Ⅺ cancer patients. Eur J Cancer, 2009, 45:2103-2109.

[11] Yang HL, Liu T, Wang XM, et al. Diagnosis of bone metastases: A meta-analysis comparing ^{18}FDG-PET, CT, MRI and bone scintigraphy. Eur Radiol, 2011,21(12):2604-2617.

[12] 曲延峻,赵小阳,董丽娜,等.超声诊断卵巢癌腹膜及大网膜转移.中国医学影像技术,2010,26(7):1334-1336.

[13] Kitajima K, Ueno Y, Suzuki K, et al. Low-dose non-enhanced CT versus full-dose contrast enhanced CT in integrated PET/CT scans for diagnosing ovarian cancer recurrence. Eur J Radiol, 2012,81(11):3557-3562.

[14] Mangili G, Picchio M, Sironi S, et al. Integrated PET/CT as a first-line re-staging modality in patients with suspected recurrence of ovarian cancer. Eur J Nucl Med Mol Imaging, 2007,34(5):658-666.

[15] Sironi S, Messa C, Mangili G, et al. Integrated FDG PET/CT in patients with persistent ovarian cancer: Correlation with histologic findings. Radiology, 2004,233(2):433-440.

《五官头颈病变 CT 与 MR 对比临床应用》已出版

由南昌大学第一附属医院龚洪翰教授、江西省肿瘤医院徐仁根主任医师、上海交通大学医学院附属苏州九龙医院沈海林教授任主编,人民卫生出版社出版的《五官头颈病变 CT 与 MR 对比临床应用》一书已出版,并在全国发行。本书采用 CT 与 MR 对比的方式进行撰写,对五官头颈部同一疾病,在同一时间、同一层面进行扫描的 CT 与 MR 所见进行对比,通过大量疾病的 CT 与 MR 图像对比,让读者更好地理解 CT 与 MR 两种不同成像技术在五官头颈病变应用的优势与限度。本书既适用于影像专业诊断人员,也适用于眼科、耳鼻咽喉-头颈外科及口腔科专业人员。

本书是龚洪翰教授任总主编的《CT 与 MR 对比临床应用系列丛书》的第五部,其他四部分别为《颅脑病变 CT 与 MR 对比临床应用》《胸部病变 CT 与 MR 对比临床应用》、《腹部病变 CT 与 MR 对比临床应用》及《骨骼肌肉病变 CT 与 MR 对比临床应用》。

《五官头颈病变 CT 与 MR 对比临床应用》一书为 16 开精装本,全书约 130 万字。定价 178 元,全国新华书店均有销售,也欢迎来函来电向我院购买,免费邮寄。联系人:徐珍珍;地址:南昌市永外正街 17 号,南昌大学第一附属医院;邮编:330006;联系电话:0791-88693825 或 88692582,传真:0791-88623153。邮箱:1059245012@qq.com。