Correlation between spiral CT features of metastasis in abdominal cavity and expression of MVD and nm23 in colorectal carcinoma

ZHANG Rui-ping，*LI Jian-ding**，*JIANG Zeng-yu*，*QIAO Ying*，*E Lin-ning*
(*Department of Radiology*，*First Hospita*，*Shanxi Medical University*，*Taiyuan* 030001，*China*)

[**Abstract**] **Objective** To investigate the correlation between spiral CT features of metastasis in abdominal cavity and expressions of nm23 and MVD in colorectal carcinoma. **Methods** Forty patients with colorectal carcinoma were examined by SCT before the operation. Expressions of nm23 and MVD in 40 patients with colorectal carcinoma diagnosed by pathology were examined immunohistochemically using SP techniques. **Results** The accuracy of SCT features for lymph node metastasis in abdominal cavity was 77.5%. The accuracy of peritoneum metastasis in colorectal carcinoma was 90.0% and the accuracy of liver, adrenal gland, ovaries of metastasis by SCT was 100%. CT enhancement and expressions of nm23 and MVD between metastasis and no metastasis in abdominal cavity were statistically significant in each of groups ($P<0.05$). The CT extent of enhancement positively correlated with MVD ($r=0.963$, $P<0.001$). The CT extent of enhancement and MVD negatively correlated with nm23 ($r_1=-0.971$, $P<0.001$; $r_2=-0.958$, $P<0.001$). **Conclusion** SCT scan for the metastasis of abdominal cavity were reliable techniques in colorectal carcinoma. The inactivation of nm23 may be a factor in the metastasis of colorectal carcinoma. And tumor angiogenesis may be a stimulative factor in the metastasis of colorectal carcinoma. CT extent of enhancement might be a quantitative index for tumor angiogenesis. And it may help us to predict the metastasis of colorectal carcinoma.

[**Key words**] Colorectal cancer; Angiogenesis; Microvessel density; nm23; Tomography, X-ray computed

大肠癌腹腔内转移 SCT 征象与 MVD、nm23 表达的关系

张瑞平，李健丁*，姜增誉，乔　英，鄂林宁
（山西医科大学第一医院放射科，山西 太原　030001）

[**摘　要**] **目的** 探讨大肠癌腹腔内转移螺旋 CT 征象与 MVD、nm23 表达的关系。**方法** 40 例大肠癌患者，行螺旋 CT 扫描，并用免疫组化 SP 法，检测 MVD 和 nm23 表达。**结果** SCT 判断大肠癌腹腔内淋巴结转移准确率为 77.5%，腹膜转移准确率为 90%，肝、肾上腺、卵巢的转移准确率为 100%。大肠癌腹腔内转移与无转移组间的 CT 强化程度、MVD 和 nm23 表达的比较，差异具有统计学意义（$P<0.05$）。SCT 强化程度与 MVD 之间正相关（$r=0.963$，$P<0.001$），两者均与 nm23 的表达负相关（$r_1=-0.971$，$P<0.001$；$r_2=-0.958$，$P<0.001$）。**结论** SCT 扫描可准确反映大肠癌腹腔内转移情况。nm23 的失活可能是大肠癌转移的因素，肿瘤血管生成可能是大肠癌转移的促进因素。CT 强化程度可作为一定量指标初步判断肿瘤血管生成，来帮助我们对大肠癌的转移进行推断。

[**关键词**] 大肠癌；血管形成；微血管密度；转移抑制基因；体层摄影术，X 线计算机
[**中图分类号**] R735.3；R814.42　[**文献标识码**] A　[**文章编号**] 1003-3289(2008)01-0107-04

大肠癌是消化道常见恶性肿瘤，近年来，采用低张水灌肠螺旋 CT（spiral CT，SCT）扫描方法，可准确判断肿瘤大小、肠壁浸润深度、转移等[1]。肿瘤血管形成（angiogenesis）是恶性肿瘤生长和转移的基础，并显著影响着肿瘤的生物学行为和预后。目前微血管密度（microvessel density，MVD）被认为是最能反映肿瘤血管生成的定量指标[2]，被看作判断肿瘤侵袭、转移性的重要指标。nm23 是首先作为肿瘤转移抑制基因而被发现的，是当今肿瘤侵袭、转移研究领域的一个热点[3]。本实验运用免疫组化方法测定大肠癌组织 nm23 的表达和 MVD，分析大肠癌腹腔内转移的 SCT 征象与 MVD、nm23 表达的相关性；旨在将现代影像医学与分子生物学、分子病理学相结合，探讨影像医学和分子生物学之间内在联系，从而为临床提出有价值的理论依据。

1　资料与方法

1.1　临床资料　收集 2003 年 9 月－2006 年 1 月间经手术病

[**作者简介**] 张瑞平（1975－），男，山西太原，硕士，讲师，研究方向：腹部影像学。E-mail：zrp_7142@eyou.com
[**通讯作者**] 李健丁，山西医科大学第一医院放射科，030001。
E-mail：cjr.lijianding@vip.163.com
[**收稿日期**] 2007-03-14　[**修回日期**] 2007-05-14

理证实、资料完整的大肠癌患者 40 例。其中男 22 例，女 18 例。年龄 41～78 岁，中位年龄 54 岁。肿瘤位于直肠 13 例，盲肠升结肠 9 例，乙状结肠 6 例，结肠肝曲的 4 例，横结肠 3 例，降结肠 3 例，结肠脾曲 2 例。患者病理类型：中分化腺癌 13 例，高分化腺癌 10 例，黏液腺癌 9 例，低分化腺癌 6 例，印戒细胞癌 2 例。本组资料中大肠癌腹腔内转移的有 23 例，无转移的有 17 例。其中淋巴结转移的共 18 例，腹膜转移的 8 例，肝转移的 6 例，肾上腺转移的 1 例，卵巢转移的 1 例。

1.2　螺旋 CT 检查方法　应用 Siemens 公司 SOMATOM EMOTION螺旋 CT 扫描机。检查前常规禁食 12 h，并口服泻药清洁肠道，扫描前饮水充盈胃及小肠。病人经直肠灌注温水 800～1200 ml，使直肠、结肠充分充盈。平扫范围包括膈至耻骨联合，层厚 8 mm；增强扫描用高压注射器以 3.5 ml/s 流率注射，对比剂采用优维显，以病变为中心，包括动脉期、静脉期及延迟期的 3 期扫描。选择肿瘤实质区作为 ROI，测量其增强前后 CT 值，注意测量部位的前后对应，并计算强化程度（病灶增强扫描 CT 峰值减去平扫 CT 值之差，CT 峰值以三期动态增强扫描的中出现的 CT 最高值为计）。

1.3　免疫组织化学（简称免疫组化）染色　采用免疫组化 SP 法，实验用鼠抗人（CD34）和鼠抗人 nm23 单克隆抗体，免疫组化结果分析方法：nm23 表达以胞浆中出现明显的棕黄色颗粒的细胞为阳性（图 1），确定明显染色的区域，利用 Mias2000 彩色病理图像分析系统测定阳性细胞胞质平均光密度（OD）值，以此代表阳性胞浆单位面积内 nm23 的相对含量。分析测定 CD34 染色片中 MVD（图 2），参照 Tsuji 等[4]方法进行，记录 3 个视野内的微血管数，取其平均数并计算该病例的 MVD 值。

1.4　统计分析　应用 SPSS 10.0 版软件包，一致性检验用 Kappa 检验，计量资料间比较用 t 检验，相关性检验用 Pearson 相关性分析，$P<0.05$ 作为有统计学意义。

2　结果

2.1 SCT 判断大肠癌腹腔内转移与病理结果关系　SCT 判断腹腔内有淋巴结转移的有 11 例，高估 1 例，此 1 例为炎性增大的淋巴结误判为转移淋巴结；低估 8 例，此 8 例 SCT 图像上未显示淋巴结。SCT 判断大肠癌腹腔内有、无淋巴结转移的准确率为 77.5%（31/40）。大肠癌腹腔内淋巴结转移 SCT 判断与病理二者之间的一致性分析：经 Kappa 检验 $K=0.541$，$P<0.001$，SCT 判断腹腔内淋巴结转移与病理二者之间具有较好的一致性。

2.2 SCT 判断大肠癌腹膜转移与病理结果关系　SCT 判断大肠癌腹膜转移的有 6 例，高估 1 例，此 1 例为肠系膜炎性渗出所致 SCT 图像上的系膜密度增高及多发索条影；低估 3 例，此 3 例 SCT 图像上未见异常显示。SCT 判断大肠癌腹膜有、无转移的准确率为 90.0%（36/40）。大肠癌腹膜转移 SCT 判断与病理二者之间的一致性分析：经 Kappa 检验 $K=0.655$，$P<0.001$，SCT 判断腹膜转移与病理二者之间具有较好的一致性。

2.3 SCT 判断大肠癌的肝脏、肾上腺、卵巢的转移　本组研究，大肠癌肝转移的 6 例，1 例为肝单发转移瘤，5 例为肝多发转移瘤；肾上腺转移的 1 例；卵巢转移的 1 例。SCT 对肝、肾上腺、卵巢的转移均正确判断。

2.4　大肠癌腹腔内有、无转移组间的强化程度、MVD、nm23 表达的关系　SCT 大肠癌有、无腹腔内转移的组间强化程度、MVD、nm23 表达的比较，P 值均小于 0.05，差异具有统计学意义，大肠癌有腹腔内转移组的 CT 强化程度、MVD 值均高于无转移组；大肠癌有腹腔内转移组的 nm23 表达低于无转移组（表 1）。

表 1　大肠癌腹腔内有、无转移组间的强化程度、MVD、nm23 表达的比较

比较项目	转移组	无转移组
强化程度	46.065±13.298	24.129±5.069
MVD	91.217±22.220	53.529±17.022
nm23	0.116±0.0170	0.138±0.0120*

注：*$P<0.05$

2.5 CT 强化程度与 MVD、nm23 表达的相关性　经 Pearson

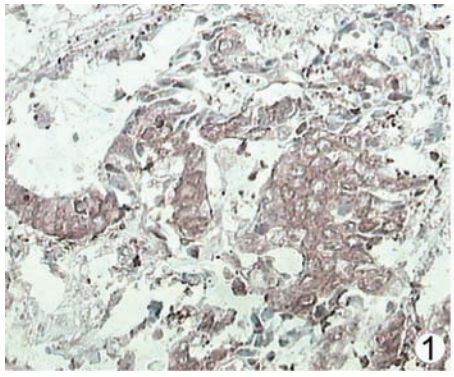

图 1　nm23 表达阳性（×200）

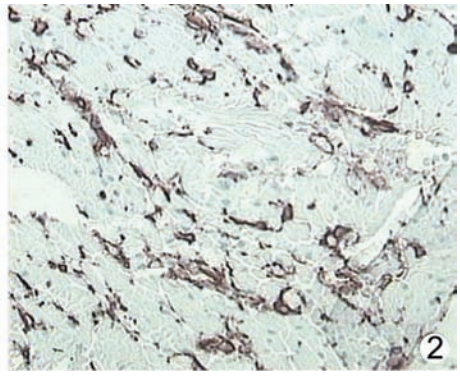

图 2　CD34 表达阳性（×200）

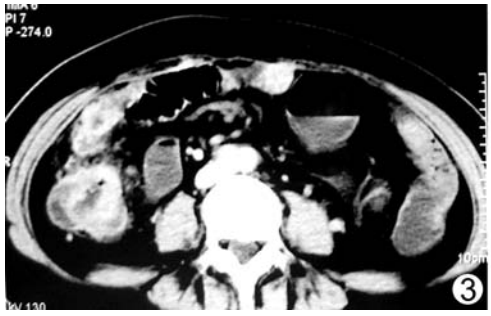

图 3　升结肠癌肠周可见转移淋巴结

图 4　结肠癌的大网膜转移

相关性分析证实，强化程度、MVD 和 nm23 之间两两相关，强化程度和 MVD 为正相关（$r=0.963$，$P<0.001$），而 nm23 与 CT 强化程度、MVD 都为负相关（$r_1=-0.958$，$P<0.001$；$r_2=-0.971$，$P<0.001$）。即 nm23 表达越低，大肠癌的腹腔内的转移率越高，CT 强化程度、MVD 值越高。

3　讨论

大肠癌是消化道常见恶性肿瘤之一，随着我国人口老龄化、生活习惯、饮食结构以及环境的改变，其发病率呈上升趋势[5]，影响大肠癌预后的主要因素就是大肠癌的侵袭转移[6]，故了解大肠癌的转移规律，并早期发现转移癌灶对患者的治疗及预后有重要意义。

3.1　大肠癌腹腔内淋巴结转移 SCT 判断与手术病理对照分析　本组研究，把 SCT 图像上直径大于 0.8 cm 的孤立淋巴结和 3 个以上多发淋巴结直径大于 3 mm 定为阳性淋巴结（图 3），依此标准在 SCT 扫描图像检出 40 例患者的转移淋巴结。病理证实腹腔内有淋巴结转移的有 18 例，而 SCT 判断为 11 例，且高估 1 例，此 1 例病理为炎性增大的淋巴结，但此例患者淋巴结的强化程度较其他患者的转移淋巴结低，国内有类似结果报道[7]：转移淋巴结强化明显，且随时间的延迟而增强，而炎性淋巴结的强化不明显。故强化程度是可作为提高判断是否为大肠癌的转移淋巴结的重要依据。低估 8 例，此 8 例患者在该研究的 SCT 图像上未见淋巴结的显示。一方面由于淋巴结过小，SCT 图像无确切显示，另一方面窗宽、窗位的影响。本组研究发现，如适当调整窗宽、窗位可观察常规 CT 图像上无法看到的淋巴结。故 SCT 判断是否有大肠癌腹腔内淋巴结转移时，适当的调整窗宽、窗位是很必要的方法。

3.2　大肠癌腹膜、远处转移 SCT 判断与手术病理对照分析　大肠癌腹膜转移是种植性转移的方式，是大肠癌常见的转移方式，当癌细胞穿破肠壁之后，癌细胞脱落，似撒种子样种植于腹膜或肠系膜之表面，形成粟粒状或结节状，有时伴有结缔组织的增生，形成铁饼样瘤块。腹膜转移的 SCT 表现为网膜、系膜脂肪密度增高、模糊，腹膜增厚，腹膜结节，网膜饼状改变及腹水（图 4）。病理证实腹腔膜转移的有 8 例，SCT 判断大肠癌腹膜转移的有 6 例，高估 1 例，此 1 例为肠系膜炎性渗出所致 SCT 图像上的系膜密度增高及多发索条影；低估 3 例，此 3 例 SCT 图像上未见异常显示。SCT 判断大肠癌腹膜有无转移的准确率为 90.0%（36/40）。大肠癌腹膜转移 SCT 判断与病理二者之间的一致性分析：经 Kappa 检验 $K=0.655$，$P<0.001$，SCT 判断腹膜转移与病理二者之间具有较好的一致性。腹膜的种植转移灶较小时，SCT 往往难以检出。

本组研究，SCT 判断大肠癌肝转移的 6 例，1 例为肝单发转移，5 例为肝多发转移；肾上腺转移的 1 例；卵巢转移的 1 例。经手术病理证实，本组大肠癌的肝、肾上腺、卵巢的转移 SCT 均正确判断，SCT 判断大肠癌的实质脏器较准确。

3.3　大肠癌腹腔内有、无转移组间的 CT 强化程度、MVD、nm23 表达的关系。

3.3.1　肿瘤血管生成与大肠癌 SCT 征象的关系　肿瘤血管生成的概念由 Folkman 于 1971 年首次提出。其观点认为肿瘤的生长和转移有赖于肿瘤内新生血管的形成。在血管形成前期，其营养不能靠原来的弥散提供，则需要诱导血管生成，以满足肿瘤生长的需要而进入血管形成期。血管形成期的开始使肿瘤生长加速，向周围浸润并最终发生转移。

MVD 被认为是最能反映肿瘤血管生成的指标，是衡量血管生成的定量指标，被看作判断肿瘤生物学侵袭性和转移性的重要指标[2]。本研究结果显示，SCT 征象上大肠癌腹腔内有转移组大肠癌的 MVD 显著高于无转移组的 MVD，表明血管生成是大肠癌侵袭、转移的重要促进因素，且对 MVD 的检测在一定程度上可以反映大肠癌的恶性程度，具有一定的预后价值。

3.3.2　nm23 表达与大肠癌 SCT 征象的关系　国内顾国利等[8]研究报道：nm23 的表达与大肠癌的 Dukes 分期、淋巴结转移及预后密切相关，其在生存期≥3 年患者的阳性表达率明显高于生存期<3 年者。这提示 nm23 在大肠癌的侵袭转移过程中是一个保护性因素，nm23 的阳性表达者预后较好。这似乎得出了这样的结论：即 nm23 缺失与结肠癌预后不良有关。

本组研究结果与上述报道类似，有 SCT 征象上大肠癌腹腔内有转移组大肠癌的 nm23 表达，显著于无转移组 nm23 的表达，表明大肠癌抑癌基因 nm23 的失活是其转移的主要原因，nm23 表达在大肠癌转移中起着重要作用。

3.3.3　CT 强化程度与 MVD、nm23 表达的相关性　本研究结果显示，SCT 征象上大肠癌腹腔内有转移组大肠癌的 MVD 显著高于无转移组的 MVD，由此可见，丰富的血管不仅增加了肿瘤细胞进入循环的概率，而且肿瘤细胞还可以侵入邻近毛细血管与毛细血管伴行的淋巴管，促进淋巴和远处转移。SCT 征象上大肠癌腹腔内有转移病灶的，预示着有更高的肿瘤血管生成。故对 MVD 的检测在一定程度上可以反映大肠癌的恶性程度，具有一定的预后评价价值。

造影剂增强扫描组织的强化程度主要取决于以下三个因素：组织的血管化程度、血管壁对造影剂的通透性、细胞外液量，前者是早期强化的主要决定因素。换言之，病变的早期强化程度主要取决于微血管密集程度[9]。SCT 增强扫描可以使非离子型碘对比剂首先进入瘤体内间质的宿主小血管，然后广泛分布于瘤内的微血管和毛细血管外腔，最后弥散到达肿瘤实质区。肿块越靠近宿主血管微血管密度越高，其强化程度也就越明显[10-11]。本组病例中大肠癌的 CT 强化程度与肿瘤组织的 MVD 呈正相关，说明大肠癌的癌灶向腹腔内转移的过程中，组织微血管密集程度高，MVD 值增高，SCT 强化程度也增加。提示：肿瘤组织的强化程度也可作为一定量分析指标来初步判断瘤组织的 MVD 值，从而反映肿瘤血管形成的状态，来帮助我们对肿瘤的侵袭性、转移及预后的情况进行推断。

本实验结果显示：nm23 的表达与 MVD、CT 强化程度均为负相关，MVD 值和 CT 强化程度较高的 nm23 表达却较低，这提示，抑癌基因 nm23 可能具有抑制肿瘤血管生成的作用，而进一步抑制肿瘤发生转移。但也不除外肿瘤血管生成

的增高和 nm23 的低表达可能共同促进了转移，这与两者具有协同作用有关。

综上所述，SCT 增强扫描能较准确的判断大肠癌的腹腔内转移；SCT 强化程度可作为一定量分析指标来初步判断肿瘤组织的 MVD 值，从而反映肿瘤血管形成的状态，来帮助我们对肿瘤的转移情况进行判断；肿瘤血管生成和 nm23 可能具有协同作用，同大肠癌的转移有关。

［参考文献］

［1］ Kulinna C, Scheidler J, Strauss T, et al. Local staging of rectal cancer: assessment with double-contrast multislice computed tomography and transrectal ultrasound. J Comput Assist Tomogr, 2004,28(1):123-130.

［2］ Jubb AM, Hurwitz HI, Bai W, et al. Impact of vascular endothelial growth factor-A expression, thrombospondin-2 expression, and microvessel density on the treatment effect of bevacizumab in metastatic colorectal cancer. J Clin Oncol, 2006,24(2):217-227.

［3］ Demirbas S, Sucullu I, Yildirim S, et al. Influence of the c-erb B-2, nm23, bcl-2 and p53 protein markers on colorectal cancer. Turk J Gastroenterol, 2006,17(1):13-19.

［4］ Tsuji T, Sasaki Y, Tanaka M, et al. Microvessel Morphology and Vascular Endothelial Growth Factor Expression in Human Colonic Carcinoma With or Without Metastasis. Lab Invest, 2002,82(5): 555-562.

［5］ Wang SS, Guan JM, Fan YJ, et al. The invasive correlation factor in colorectal cancer. World Chin J Digestol, 2005,13(4):534-536.
王双双，关景明，范玉晶. 大肠癌发病的相关因素. 世界华人消化杂志，2005，13(4):534-536.

［6］ Cai SR, Zheng S, Zhang SZ. Multivariate analysis of prognostic factors in colorectal cancer patients with different ages. Chin J Oncol, 2005,17(8):483-485
蔡善荣，郑树，张苏展. 不同年龄组大肠癌预后多因素分析的比较. 中华肿瘤杂志，2005，17(8): 483-485.

［7］ LIU YJ, CHEN KM, LIU LX, et al. Clinical study on the staging of colorectal carcinoma with enhanced multislice spiral CT using water enema. Chin J Radiol, 2006,40(4):406-409.
刘玉金，陈克敏，刘林祥，等. 低张水灌肠多层螺旋 CT 对大肠癌的术前分期的临床研究. 中华放射学杂志，2006，40(4):406-409.

［8］ Gu GL, Ren L, Huang RR, et al. Immunohistochemical expression of carcinoembryonic antigen, P53, nm23, Ki-67, multidrug resistance-associated protein and their correlations with the clinicopathology in colorectal carcinoma. World Chin J Digestol, 2006,14(28):2765-2770.
顾国利，任力，黄蓉蓉，等. 大肠癌免疫组化表达与临床病理的关系. 世界华人消化杂志，2006，14(28):2765-2770.

［9］ Kondo Y, Arii S, Mori A, et al. Enhancement of Angiogenesis, Tumor Growth and Metastasis by Transfection of Vascular Endothelial Growth Factor into LoVo Human Colon Cancer Cell Line. Cancer Res, 2000,6(2):622-630.

［10］ Li JD, Zhang YY. The relationship between enhancement degree on spiral computed tomography and the vascular endothelial growth factor and microvessel density expression in colorectal carcinoma. Chin J Radiol, 2005,39(3):285-288.
李健丁，张亦悦. 大肠癌螺旋 CT 动态增强扫描与肿瘤血管内皮生长因子和微血管密度的相关性. 中华放射学杂志，2005，39(3): 285-288.

［11］ Lee TY, Purdie TG, Stewart E. CT imaging of angiogenesis. Q J Nucl Med, 2003,47(3):171-187.