Color Doppler ultrasound combined with three-dimensional dynamic contrast-enhanced MR angiography in diagnosis of arteriosclerosis obliterans in lower extremity

QIANG Qin-chen[1], *DU Xiang-ke*[2], *SHI Jian*[2], *SONG Yi-ning*[1], *LI Jian-guo*[1*]

(1. *Department of Ultrasound*, 2. *Department of Radiology*, *Peking University People's Hospital*, *Beijing* 100044, *China*)

[**Abstract**] **Objective** To investigate the value of color Doppler ultrasound (CDU) combined with three-dimensional dynamic contrast-enhanced magnetic resonance angiography (3D DCE-MRA) in the diagnosis of arteriosclerosis obliterans in lower extremity. **Methods** Twenty-three patients were examined by CDU and 3D DCE-MRA, and the obtained results were compared with DSA and/or surgery. **Results** A total of 83 segments of lesions were obtained, the accuracy of CDU and 3D DCE-MRA was 72.29% and 53.01%, respectively, while the accuracy of CDU combined with 3D DCE-MRA was 84.34%. **Conclusion** CDU combined with 3D DCE-MRA can improve the accuracy of diagnosis in the arteriosclerosis obliterans in lower extremity.

[**Key words**] Ultrasonography, color Doppler; Angiography, magnetic resonance; Arteriosclerosis obliterans

彩色多普勒超声结合三维动态增强磁共振血管造影诊断下肢动脉硬化闭塞症

强沁晨[1],杜湘珂[2],石　坚[2],宋奕宁[1],李建国[1*]

(1.北京大学人民医院超声科,2.放射科,北京　100044)

[**摘　要**] **目的**　探讨彩色多普勒超声结合动态增强 MRA 对下肢动脉硬化闭塞症的诊断价值。**方法**　23 例下肢动脉硬化闭塞症患者经彩色多普勒超声及三维动态增强磁共振血管造影(3D DCE-MRA)检查,与数字减影血管造影检查(DSA)和/或手术结果相对照。**结果**　83 个可比节段中,超声检查符合率为 72.29%,3D DCE-MRA 符合率为 53.01%,而超声结合 MRA 符合率达到 84.34%。**结论**　彩色多普勒超声结合 3D DCE-MRA 能提高下肢动脉硬化闭塞症诊断的准确率。

[**关键词**] 超声检查,彩色多普勒;血管造影术,磁共振;动脉硬化闭塞症

[**中图分类号**] R543.5;R445.1;R445.2　[**文献标识码**] A　[**文章编号**] 1003-3289(2005)06-0887-03

下肢动脉硬化闭塞症有多种影像诊断方法,根据患者病变程度、范围不同,选择相应的诊断方法,是提高诊断准确性的关键[1,2]。本文探讨彩色多普勒超声结合动态增强 MRA 对下肢动脉硬化闭塞症的诊断价值。

1　资料与方法

2004 年 2 月－2004 年 5 月在本院疑诊为下肢动脉粥样硬化疾病患者 23 例,患肢 46 条,其中男 18 例,女 5 例,年龄 48～77 岁,平均(63.78±9.75)岁,经动脉造影和/或手术确诊。临床表现包括间歇性跛行 11 例,静息痛 4 例,足趾溃疡或坏疽 8 例;合并糖尿病 14 例,高血压 9 例,冠心病 3 例,慢性喘息性支气管炎 4 例,胃癌根治术后 1 例;下肢动脉支架术后 1 例,下肢动脉搭桥后 2 例,下肢深静脉血栓 1 例,截足术后 2 例,下腔静脉滤器置入术后 1 例。

超声检查采用 Siemens Sequoia 512 型超声诊断仪,线阵变频探头,频率为 5～8 MHz。以二维灰阶超声了解血管内径、内膜厚度及斑块存在情况;以二维彩色多普勒技术观察血管腔内彩色血流信号变化;最后测量多普勒血流频谱。检查过程中适当调节增益、滤波等,调节取样容积大小和角度,取样应在管腔中央,并保证取样线和血管夹角<60°。参照文献[3]标准并将其Ⅰ～Ⅱ级合并进行动脉狭窄分级。

MRA 使用 GE 1.5 T Signa MR 机,体部线圈,FOV 42 cm×42 cm。应用 Smart prep 技术自动探测对比剂到达时间,应用 Smart step 技术扫描目标血管。扫描序列如下:①三段血管(腹腔、大腿、小腿)各自三平面定位(TR/TE=100 ms/1.7 ms,矩阵 256×256,层厚 8 mm,间隔 8 mm);②FSE 序列腹主动脉冠状位定位(TR/TE=1392.7 ms/90.6 ms,矩

[**作者简介**] 强沁晨(1975－),女,北京人,在读博士。

E-mail: qiangqinchen@126.com

[**通讯作者**] 李建国,北京大学人民医院超声科,100044。

E-mail: guomds@vip.sina.com

[**收稿日期**] 2005-04-05　[**修回日期**] 2005-04-25

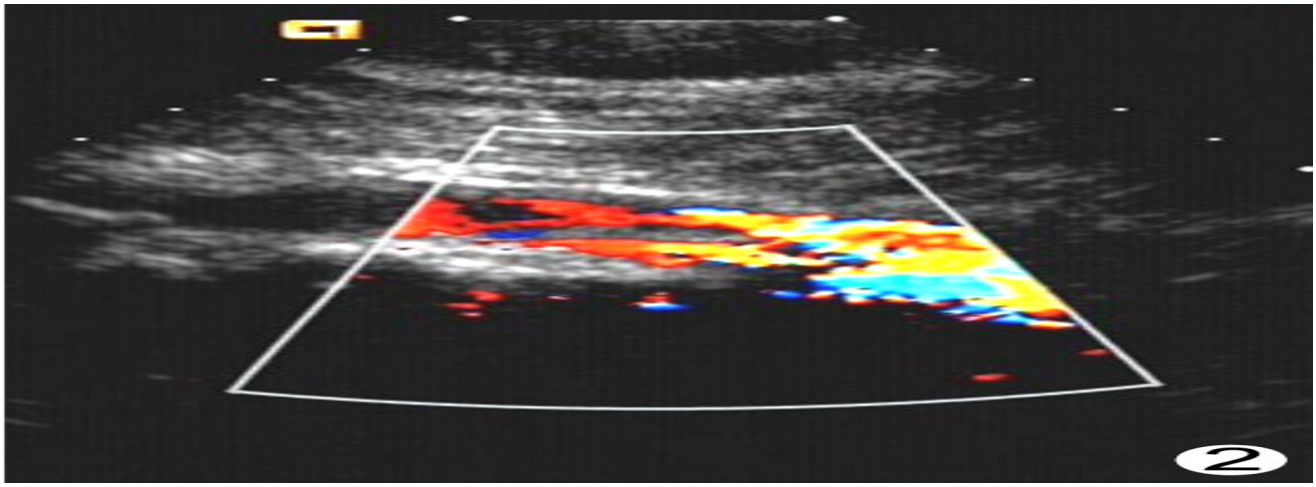

图 1 MRA 示右髂总动脉局部信号消失，闭塞患者，DSA 示右髂总动脉局部 90%狭窄

图 2 同一患者，超声示右髂总动脉局部重度狭窄，尚有少量血流信号通过

图 3 同一

阵 256×256，层厚 4 mm，间隔 4.4 mm)，设置 TRACKER；③动态增强扫描：用高压注射器在事先埋置的上肢肘静脉注射马根维显(Gd-DTPA)。腹部及大腿血管：TR/TE＝5.7～6.8 ms/1.1～1.7 ms，翻转角 45°，层厚 3 mm，间隔 1.5 mm，矩阵 512×512；小腿血管：TR/TE＝5.7～6.8 ms/1.1～1.2 ms，翻转角 45°，层厚 2.4 mm，间隔 1.5 mm，矩阵 512×512，共移动检查床 2 次，扫描时间共约 1 分 37 秒。

2 结果

2.1 高频线阵灰阶超声 本组 13 例伴发糖尿病性下肢动脉病变患者血管走行纡曲，血管内膜不规则，内膜中层斑块的发生率在主髂动脉段、股胭动脉段、膝以下动脉段分别为 3.08%、51.28%及 69.23%。斑块形态较小，回声强，主要累及膝以下的中小动脉。10 例患者无糖尿病，其斑块较大，多为低回声或混合回声，其发生率在主髂动脉段、股胭动脉段、膝以下动脉段分别为 10%、18.33%及 20%，分布较均匀。

2.2 彩色多普勒超声 股动脉狭窄处彩色多普勒显示血流束变细，色彩明亮，斑块处显示充盈缺损。狭窄＜50%时，血流频谱改变及峰值流速无明显差异，但反向血流速度有所下降；狭窄＞50%时，峰值血流速度增快，反向血流消失；Ⅳ级病变血管闭塞，流速骤降，与前几组有明显差异。在内径方面，除Ⅳ级血管因闭塞管径反而增加外，不同狭窄级别间差异明显，且呈线性降低(表 1)。

表 1 股动脉 92 个节段内径与血流峰值流速对比表

分级	例数	内径(mm)	收缩期峰值速度(m/s)
正常	52	6.76±1.27	0.89±0.27[&]
Ⅰ级	17	4.76±1.70[*]	0.90±0.43[&]
Ⅱ级	16	3.06±0.92[*#]	0.88±0.65[&]
Ⅲ级	2	1.70±0.00[*#$]	1.22±0.42
Ⅳ级	5	5.46±2.73[@]	0.09±0.13

注：*与正常对比 $P<0.01$；#与Ⅰ级对比 $P<0.05$；@与Ⅱ级对比 $P<0.05$；$与Ⅳ级对比 $P<0.01$；&与Ⅳ级对比 $P<0.05$

2.3 MRA 对下肢动脉狭窄程度的判断参照血管造影分级方法可分为 4 级[4]。本组患者均进行超声和 MRA 双重检查，其结果与 DSA/手术对照(图 1～3)，超声检查符合率为 72.29%，MRA 符合率为 53.01%，而超声结合 MRA 后，符合率达84.34%(表 2)。

表 2 23 例患者 83 个可比节段超声、MRA 及二者结合显示血管狭窄分级

分组	DSA 或手术				
	正常	Ⅰ	Ⅱ	Ⅲ	Ⅳ
正常	11/9/13	2/6/1	0/3/0	2/0/0	1/0/0
Ⅰ	3/5/1	12/6/16	1/4/1	4/1/0	4/2/1
Ⅱ	0/0/0	4/3/4	8/1/8	3/0/3	3/0/0
Ⅲ	0/0/0	2/1/0	1/1/1	4/7/10	1/1/0
Ⅳ	0/0/0	1/5/0	0/1/0	0/6/1	15/21/23
不清楚	0/0/0	0/0/0	0/0/0	1/0/0	0/0/0
总计	14	21	10	14	24

3 讨论

彩色多普勒超声可以确定病变的解剖学改变，进行多普勒频谱分析，综合判断下肢动脉粥样硬化和狭窄程度，较动脉造影简便易行、可重复检查。3D DCE-MRA 减少了与流动有关的伪影，能在解剖学上精确显示病变的部位、程度，图像质量及分支显示等有明显提高[5,6]。本组应用的 Smart step 技术可以一次采集更大范围的血管信号，使检查时间大为缩短，并减少对比剂用量[7-9]。

本组患者经彩色多普勒超声及 3D DCE-MRA 检查，病变节段均得到显影，但各自与 DSA 和/或手术的符合率并不高，低于其他作者的结果[10,11]。随狭窄程度的增加，超声对病变的低估现象也更明显。分析可能原因为：①检查在下午进行，腹腔段血管受到肠气干扰较多；②所观察的动脉由腹腔至足背，走行距离长，在血管穿入深部组织或走行极度纡曲时，超声扫描会出现部分盲区，遗漏病变；③在大范围的闭塞血管中有时会在局部探及少量血流信号，造成对病变程度的低估；

④血管近端斑块的钙化成分伴有声影，常使局部的狭窄不能清晰显示，如果远端又形成丰富侧支，下游血管血流频谱无明显改变，则超声对近端狭窄的判断将出现低估。而 3D DCE-MRA 对病变的高估相对更多。其主要原因有：①血管狭窄多伴有局部湍流，引起体素内流动失相位使 MR 信号减弱或消失，相应段血管狭窄被夸大或狭窄段下游血管不显影；②斑块钙化或斑块内陈旧出血，引起局部磁化率不一致，磁场强度不均匀，导致失相位和信号丧失；③最大密度投影（MIP）重建技术要求血管信号强度为背景噪声平均信号强度标准差的 2 倍方可保持高度对比，对比下降可导致血管信号丢失。另外血管边缘信号相对管腔中央弱，背景噪声首先使血管边缘模糊，MIP 显示的血管看上去要比单层显示的血管窄；④背景组织信号较高使狭窄细小的血管失去与组织对比，导致狭窄程度高估；⑤病变偏心生长，血管造影没有从切线位显示其真正的狭窄程度。本组 1 例患者 3D DCE-MRA 显示胭动脉大约 5 cm 的信号缺失，但与临床症状不符，超声检查该部位及其上下游血管，频谱显示均完全正常。经造影证实该段动脉血流通畅，无狭窄。

超声结合 MRA 可以互相弥补不足，诊断符合率可达 84.34%。血液在连通的血管中流动，可以根据某一段频谱的改变而推断其上下游血管的血流动力学状态。如上游血管出现大于 50%狭窄时，其下游血管血流频谱将出现单相波形，波峰低矮圆钝，甚至呈静脉样。临床工作中可以根据这一特点弥补超声因受各种因素干扰而无法直接显示血管狭窄的缺陷，并可以部分纠正 3D DCE-MRA 显像时对狭窄的夸大现象。超声可以直接显示内膜的增厚，斑块的存在，敏锐发现 3D DCE-MRA 可能忽略的轻度狭窄，特别是在胫后、足背等细小动脉。3D DCE-MRA 可以显示完整的血管树结构（从腹主动脉直到足背动脉），弥补超声检查的遗漏，且 3D DCE-MRA 成像不受气体干扰，操作者依赖性小，检查时间亦渐趋缩短。

[参考文献]

[1] Wang SM, Lu H, Su YX, et al. Color Doppler ultrasound in diagnosis of low limbs atherosclerosis patients with type 2 diabetes mellitus[J]. Chin J Med Imaging Technol, 2004, 20(4): 649-650.
王素梅，陆红，苏雁欣，等. 彩色多普勒超声检测 2 型糖尿患者下肢动脉粥样硬化的应用价值[J]. 中国医学影像技术，2004，20(4)：649-650.

[2] Yang B. Atherosclerotic disease of the femoral artery: sonography and waveform study[J]. Chin J Med Imaging Technol, 2002, 18(2): 166-167.
杨斌. 股动脉粥样硬化的彩色多普勒超声研究[J]. 中国影像医学技术，2002，18(2)：166-167.

[3] Zhou YC, Guo WX. Ultrasonic Medicine[M]. 3rd ed. Beijing: Scientific and Technical Documents Publishing House, 1998. 744-745.
周永昌，郭万学. 超声医学[M]. 第 3 版. 北京：科学技术文献出版社，1998. 744-745.

[4] Yucel EK, Kaufman JA, Geller SC, et al. Atherosclerotic occlusive disease of the lower extremity: prospective evaluation with two-dimensional time-of-flight MR angiography[J]. Radiology, 1993, 6, 187(3): 637-641.

[5] Ruehm SG, Hany TF, Pfammatter T, et al. Pelvic and lower extremity arterial imaging: diagnostic performance of three-dimensional contrast-enhanced MR angiography[J]. AJR, 2000, 174(4): 1127-1135.

[6] Kreitner KF, Kalden P, Neufang A, et al. Diabetes and peripheral arterial occlusive disease: prospective comparison of contrast-enhanced three-dimensional MR angiography with conventional digital subtraction angiography[J]. AJR, 2000, 174(1): 171-179.

[7] Leiner T, Ho KY, Nelemans PJ, et al. Three-dimensional Contrast-enhanced moving-bed infusion-tracking (MoBI-track) peripheral MR angiography with flexible choice of imaging parameters for each field of view[J]. J Magn Reson Imaging, 2000, 11(4): 368-377.

[8] Hentsch A, Aschauer MA, Balzer JO, et al. Gadobutrol-enhanced moving-table magnetic resonance angiography in patients with peripheral vascular disease: a prospective, multi-centre blinded comparison with digital subtraction angiography[J]. Eur Radiol, 2003, 13(9): 2103-2114.

[9] Carriero A, Maggialetti A, Pinto D, et al. Contrast-enhanced magnetic resonance angiography MoBI-track in the study of peripheral vascular disease[J]. Cardiovasc Intervent Radiol, 2002, 25(1): 42-44.

[10] Zhang LH, Xu YQ, Gu LY, et al. Application of color Doppler ultrasonography in the diagnosis of occlusive arterial diseases of lower extremity[J]. Shanghai Med Imaging, 2004, 13(4): 294-295.
张丽华，许亚群，顾丽娅，等. 彩色多普勒超声在下肢动脉闭塞性疾病中的应用[J]. 上海医学影像，2004，13(4)：294-295.

[11] Wang NX, Liu SR, Wang XB, et al. The application and selection between DSA and MRA (Mobi-Track) in vascular diseases of lower extremities[J]. Chin J Med Imaging Technol, 2000, 16(11): 1015-1016.
王宁霞，刘斯润，王晓白，等. 下肢外周血管疾病诊断 DSA 和 MRA(Mobi Track)的应用及选择[J]. 中国医学影像技术，2000，16(11)：1015-1016.