CT 平扫可因出血时间长短及吸收程度的不同而表现为高密度、高低混杂密度或低密度，周围伴或不伴轻度水肿。由于病灶周围脑组织的过度灌注、外周新生血管肉芽组织形成及血脑屏障破坏等原因，增强扫描可为病灶周围环形强化或不规则结节状强化，易误诊为脑膜瘤、胶质瘤、脑脓肿或脑梗塞，单靠 CT 检查术前多误诊；MR 平扫 T_1WI 显示病灶中央为短 T_1 高信号，周围可伴低信号带，T_2WI 病灶中心部仍为高信号或等信号，周围为明显低信号环。MR 增强扫描无诊断意义。笔者认为，熟悉脑出血的 CT 及 MR 动态影像特征，了解脑内血肿机化的特殊病理过程是避免误诊的关键。本组 2 例慢性机化型血肿的 MR 及 CT 特点为：亚急性及慢性早期血肿特征性 MR 短 T_1、长 T_2 信号与慢性血肿的特征性 MR T_2WI 含铁血黄素沉积环共存，而 CT 为低密度。虽然脑血肿 CT 表现低密度可持续 3～6 个月，有的低密度可维持数年以上，MR 短 T_1、长 T_2 信号也可持续数月或更长。但当脑内占位 CT 及 MR 出现上述看似矛盾的表现时，除应考虑慢性血肿长期存留外，结合临床病史，还应考虑到慢性血肿机化形成。对慢性机化性血肿的诊断，MR 优于 CT，当 CT 表现为低密度且增强扫描呈环状或不规则结节状强化时，MR 上述征象具有直接鉴别诊断意义，可基本排除脑脓肿、脑梗塞及不伴慢性出血的脑肿瘤，但不能排除脑瘤卒中，必要时须动态观察除外慢性扩张性脑内血肿。

［参考文献］

［1］ 曹丹庆，蔡祖龙，等. 全身 CT 诊断学［M］. 北京：人民军医出版社. 1996. 105.

［2］ 沈天真，陈星荣，等. 中枢神经系统计算机体层摄影（CT）和磁共振（MR）成像［M］. 上海医科大学出版社，1992. 121-144.

早发型先天性骨梅毒合并先心病 1 例

贾云明[1]，王建文[1]，孙保国[2]

（1. 山东省淄博市临淄区人民医院放射科，山东 临淄　255400；2. 淄川区张庄乡医院）

［中图分类号］ R445；R759.1　**［文献标识码］** B　**［文章编号］** 1003-3289(2002)05-0502-01

患儿 男，20 天。第 1 胎，足月顺产，生后无窒息，哭声响亮，体重 3.6kg。10 天后患儿因双脚踝、跟部及小腿内侧出现数个直径约 4mm 皮疹，初为红色丘疹，渐为脓疱，部分有少量分泌物，无发热。后出现小便时哭闹，嘴唇青紫，浅表淋巴结触及肿大，心率 120 次/分，律齐，心音有力，心前区可闻及收缩期 4/6 杂音。实验室检查：WBC 19.1 × 10^9/L，USR 强阳性。

彩超检查示先天性心脏病（房缺合并室缺）。X 线检查：双侧肱骨、尺桡骨、股骨、胫腓骨对称性出现干骺端骨质疏松，部分皮质破坏消失并可见层状骨膜增生（图 1，2），身体其他部位骨质未见异常。诊断：早发型先天性骨梅毒合并先心病（房缺合并室缺）。

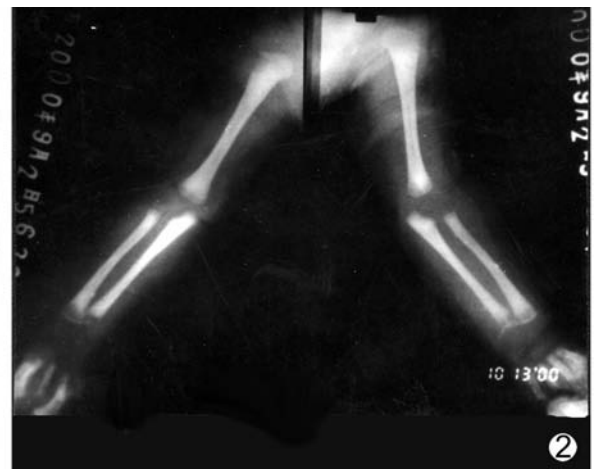

讨论　在胎儿期，母体血液中的梅毒螺旋体通过胎盘到达胎儿骨骼内感染而发病。由于骨干干骺端血供丰富，所以螺旋体最先侵入该部位，产生增生性和破坏性改变。梅毒性肉芽组织破坏并取代了正常骨组织，可表现为干骺端骨软骨炎、骨膜炎、骨炎或骨髓炎。其中以骨软骨炎及骨膜炎最为常见。至于合并先心病的发病机制，笔者认为可能与梅毒螺旋体部分侵及房、室间隔导致缺损有关。本例患者父母抽血化验，梅毒血清均为强阳性，且其母颈、胸、背部及面部散有多个梅毒皮疹，询问其父曾有不洁性史。床上遇有出生后至 4 岁内出现皮肤丘疹，X 线上可见四肢长管状骨对称性干骺端增生性和破坏性改变，要考虑早发型先天性骨梅毒的可能，再进一步结合实验室检查及询问父母病史，一般能够确诊。鉴别诊断须与婴儿骨髓炎、骨结核及坏血病鉴别。

［作者简介］贾云明（1970－），男，山东淄博人，大专，医师。研究方向：放射诊断及介入治疗。

［收稿日期］2002-01-04