·病例报告·

胎儿泌尿生殖系严重畸形的彩超表现(附1例报告)

梁明锦①　黄　君　徐宏贵

胎儿泌尿生殖系畸型往往是多发的,而且是罕见的。据文献检索,国内至今尚未报导过,国外报导也少。我院于1994年11月28日彩超检查发现1例孕7个月胎儿泌尿生殖系严重畸形,经入院水囊引产,病理证实,兹报导以下:

孕妇,女,26岁,已婚。因彩超发现羊水过少,考虑胎儿Potter's综合征,于1994年11月29日入院,同年12月2日行水囊引产,引出一个泌尿生殖系严重畸形的死女婴。孕妇过去病史、现病史、家族史、月经史和体查、妇产科检查未见特殊。化验除AFP226μg/l,乙肝表面抗原阳性外,余无异常(胎儿脐血染色体检查两次均为46xx,未见异常。父母亲染色体检查也未见异常,胎儿全身骨骼X线照片结果未见异常)。1994年11月28日彩超检查提示:①胎儿双肾脏、膀胱缺如畸形(如图1)。②羊水过少。③宫内妊娠,右骶前位,胎儿双顶径及股骨长径小于孕月,活胎。④胎儿心内结构未见异常,各瓣膜口未见异常血流,腹主动脉血流正常(如图2)。病理解剖结果:①胎儿双侧肾脏、双侧肾上腺、双侧输尿管缺如。②子宫、膀胱和双侧输卵管发育不全。③胆道闭锁。④心血管系统未见异常。

讨论

1. 本例水囊引产的死婴,患多器官缺如和严重的发育不全,在医学上实属罕见。据文献检索国内尚未报导过。国外文献报告,如此多系统多器官严重畸形幸存的婴儿,将出生后第二个月死于尿毒症。没有肾功能的婴儿,存活最长的时间只有23天。本例由于彩超检查发现胎儿多器官严重畸形。在引产前一直存活,可能是由于母体通过胎盘血循环,才能维持其胎儿的生命。据文献报道:单侧先天性肾缺如的婴儿,在500例中几乎只有1例,而双侧先天性肾缺如则更为罕见。

2. Potter's综合征,医学上分为三种类型,本例属于Potter's Ⅰ型,主要表现为肾脏不发育或发育不全,往往伴有其他器官的严重畸形,本例除先天性双肾、双输尿管缺如外,还伴有双卵巢及阴道缺如,并有子宫、膀胱、双侧输卵管发育不全、胆道闭锁,这与文献报道基本一致。然而本例没有典型的Potter's面容,心血管系统也未见异常。是否由于为了优生优育,一旦发现胎儿畸形就进行水囊引产中止妊娠,未能继续观察到足月妊娠,未能进行完整的、全面的观察所致。

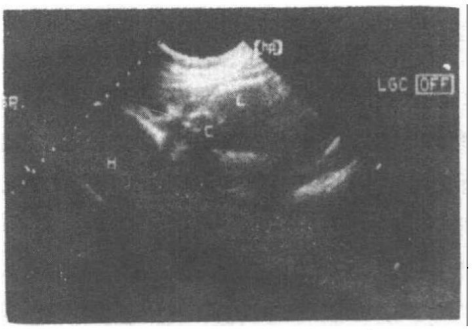

图1 宫内胎儿纵切面声像图(H:胎头,C:胎头,L示肝脏)

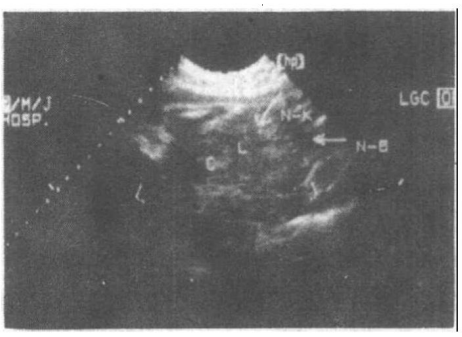

图2 宫内胎儿心、腹部纵切图(N-K示未见胎儿肾脏,N-B示未见膀胱)

3. 据不同胎龄期的正常发育指标,胎儿肾脏14～

① 510632 广州暨南大学医学院附属医院超声诊断室

15周B超可以显示，20周100%显示，膀胱图像于孕16周全部显示为无回声区。本例由于双肾等多器官缺如，故膀胱未显示无回声区。

据日本岗井崇报道，泌尿系畸形合并其他系统畸形的发生率为20%～25%，这与本文所见相符。

4. 本例胎儿多脏器严重畸形，从胚胎学观点分析，这种伴随病变的非规律出现，是继发于胚胎内中胚层某些结构破坏所致。

5. Potter's 综合征，由 Potter's 于1946年首先报告。Potter's 综合征是一种致死性畸形，其临床表现与18三体综合征和第22对染色体异常非常相似，但 Potter's 综合征无染色体异常，这可有助于鉴别。本文病例引产后取胎儿脐血染色体检查两次均未见异常，因而可鉴别之。然而 Potter's 综合征的病因至今尚未明确，可能由于胚胎发育的关键时期受到某种外因作用，导致前肾-中肾-后肾系统的发育异常。且常合并有生殖系统或有肾上腺的部分缺如，据 Buchto 和 opitz 认为本征可能由多基因——多因素物质引起。

（本文编写过程得到本院儿科柳文鉴教授及病理科、妇产科的支持和帮助，特此致射。）

（收稿 1995-02-13）

经食道超声心动图诊断房间隔瘤2例

赵博文① 高 敏 范妙英 寿金朵 夏 萍

房间隔瘤（Atrial Septal Aneurysm；ASA）是一种较为少见的先天性心脏畸形，经食道超声心动图（TEE）的广泛临床应用，对其认识有了进一步深入，现将我院检出2例报道如下，并行讨论：

1 **例1** 女性，47岁。因反复心悸，头晕30余年，加重一周来诊。体检：无紫绀，颜面及双下肢轻度水肿。心率84次/分，律齐，P_2亢进，有固定分裂，胸骨左缘第二肋间可闻及Ⅲ/Ⅵ SM，经胸壁超声心动图：右心及左房扩大，房间隔中部活动幅度增加并向右房侧膨出，其上似可见连续中断（图1），彩色多普勒和频谱多普勒均可探及心房水平左向右分流信号。TEE：左心耳切面：左房及左心耳内未见血栓。二心房切面：清晰地显示房间隔中部（卵圆窝处）明显向右房内呈弓状突入，随心动周期而摆动，其基底部宽度约16mm，最大凸出径为7mm，其上可见一裂孔（图2），彩色多普勒及频谱多普勒均清晰显示心房水平左向右分流。超声诊断：房间隔瘤Ⅱ型并继发孔房间隔缺损。TEE监测房缺修补术，术中证实房间隔卵圆窝处明显菲薄，其上可见裂孔，将ASD连同薄弱的房间隔中部一起采用大补片修补，心脏复跳后TEE观察ASA及ASD均消失。

2 **例2** 女性，30岁。因头晕，胸闷3月求诊。查体：虚弱面容，无青紫，心肺未闻及异常。经胸壁超声心动图：房间隔中部向右房内突入，呈气球状，随心动周期而活动，但并不明显突入左房内，其上未见连续中断（图3）。彩色多普勒和频谱多普勒均未探及心房水平分流信号。TEE：左心耳切面：左心耳及左心房内均未见血栓。四腔心切面及二心房切面均清晰地显示房间隔卵圆窝处呈瘤状向右房内突入，其基底部宽度为18mm，最大凸出径为8mm，M型曲线观察，可见房间隔中部明显菲薄，活动幅度明显增加。其上未见连续中断（图4）。彩色多普勒及频谱多普勒均未探及心房水平分流信号。超声诊断：房间隔瘤Ⅲ型。

3 讨论

ASA指房间隔的一部分（常在卵圆窝处）由于先天性弹力组织发育薄弱，受继发性房间压差的影响而呈瘤状向左房或右房内突入的一种先天性心脏畸形。其发病率报道不一，约在0.2%～1%之间，Zabalgoitia根据其形成原因不同而将其分为三型：Ⅰ型ASA并发复杂先天性心脏病，如肺动脉闭锁，三尖瓣闭锁，重度肺动脉瓣狭窄或肺动脉瓣闭锁，房间压差增大是其形成的重要原因。Ⅱ型ASA与继发孔ASD有关，通常房间压差无明显升高，多见于儿童，随着年龄增长，ASD可能愈合，ASA则消失。Ⅲ型ASA是成人中最常见的类型，不伴先天性心脏病或房间压差升高。其形成原因不明，Roberts认为可能与先天性房间隔结缔组织缺陷有关。不伴复杂先心病或ASD的ASA临床表现隐匿，若对二尖瓣、三尖瓣口血流无机械性梗阻，多不易发现。随着TEE的广泛临床应用，ASA的检出明显增加，Zabalgoitia等及Schneider等报道TEE对ASA的检出率分别为3%和10%，如此高的检出率可能与所选检查人群有关。近年来，多个学者研究了ASA与脑栓塞的关系。Zabalgoitia等在199名行TEE的患者中检出20例ASA，其中5名有脑缺血病史。Schneider等报道23名TEE诊断为ASA的患者中12例有脑血管病史，其中10例有确定的栓塞史。Person等则对ASA与中风的关系进行了研究：对410名TEE检查的患者分组对照研究表明：发生中风者ASA的检出率明显高于未发生中风者。本组2例患者均未见心腔内血栓及脑血管病史。虽然目前尚未明确ASA与脑栓塞的直接关系，但行TEE可清晰地观察ASA的形态，观察并发

① 310016 浙江医科大学附属邵逸夫医院